Münster i/W. 1934. No 26. Med Diss.

Aus dem Pathologischen Institut der Medizinischen Akademie
in Düsseldorf / Direktor: Professor Dr. P. Huebschmann

Ein Beitrag zur Lehre der lipoidzelligen Splenohepatomegalie vom Typus Niemann-Pick

Inauguraldissertation
zur Erlangung der Würde eines doctor medicinae
durch die
Medizinische Fakultät
der Westfälischen Wilhelms-Universität in Münster
in Gemeinschaft mit der Medizinischen Akademie
in Düsseldorf

Vorgelegt von Ernst Weise aus Duisburg

Aus dem Pathologischen Institut der Medizinischen Akademie
in Düsseldorf / Direktor: Professor Dr. P. Huebschmann

Ein Beitrag zur Lehre der lipoidzelligen Splenohepatomegalie vom Typus Niemann-Pick

Inauguraldissertation
zur Erlangung der Würde eines doctor medicinae
durch die
Medizinische Fakultät
der Westfälischen Wilhelms-Universität in Münster
in Gemeinschaft mit der Medizinischen Akademie
in Düsseldorf

Vorgelegt von Ernst Weise aus Duisburg

Gedruckt mit Genehmigung der Medizinischen Akademie in Düsseldorf und der Medizinischen Fakultät der Westfälischen Wilhelms-Universität in Münster

gez. H. v. Haberer
Rektor der Medizinischen Akademie, Düsseldorf

gez. Esch
Dekan der Medizinischen Fakultät, Münster

gez. Huebschmann
1. Berichterstatter

gez. Gross
2. Berichterstatter

R. UNIV. BIBLIOTHEEK LEIDEN

Erst im vorletzten Jahrzehnt kam man zu der Kenntnis, daß der Lipoidstoffwechsel Störungen unterliegen kann, die sich klinisch in spezifischen Krankheitserscheinungen äußern und pathologisch-anatomisch durch bestimmte Veränderungen wohl charakterisiert sind. Die betreffenden Erkrankungen sind der Morbus Gaucher und die 1922 von diesem abgetrennte „Lipoidzellige Splenohepatomegalie vom Typus Niemann-Pick". Das pathologisch-anatomische Substrat dieser Erkrankungen besteht in dem Auftreten von eigentümlich großen, hellen Zellen in einzelnen Organen, die dadurch eine bedeutende Vergrößerung erfahren können, und in der Anhäufung einer bestimmten Substanz in diesen Zellen. Gaucher beschrieb zuerst im Jahre 1882 einen derartigen Krankheitsfall; er bezeichnete ihn als ein primäres Epitheliom der Milz und als eine idiopathische Hypertrophie dieses Organes ohne Leukämie. Ueber Bovaird (1900), der der Neoplasmanatur der Veränderungen ablehnend gegenübersteht, kommt Marchand (1907) zu der Erkenntnis, daß eine Einlagerung einer fremdartigen Substanz für die Genese der großen Zellen in Frage kommt, und Mandlebaum und Downey vertreten 1916 die jetzige Ansicht einer Stoffwechselstörung zum ersten Mal. Die jetzt unter dem Namen der lipoidzelligen Splenohepatomegalie vom Typus Niemann-Pick bekannte Erkrankung wurde zuerst 1914 von Niemann beschrieben; er fand Aehnlichkeiten zu dem Morbus Gaucher, wenn er auch gewisse klinische Unterschiede hervorhob. 1916 wurden von Knox, Wahl und Schmeisser zwei weitere Fälle, 1921 auch von Siegmund ein Fall berichtet, Fälle, die ganz ähnlich dem Fall von Niemann waren. Diese Autoren traten jedoch dafür ein, daß es sich um nichts anderes als um ein Morbus Gaucher im Kindesalter, also um ein Frühstadium letzterer Krankheit handele. Wenn auch gewisse klinische und pathologisch-anatomische Zustände bestanden, die dem Morbus Gaucher sehr ähnlich waren, so gab es doch Unterschiede durchgreifendster Art, daß Pick 1922 diese vier Fälle von dem Morbus Gaucher schied, als selbständiges Krankheitsbild bezeichnete, sie nunmehr als „Lipoidzellige Splenohepatomegalie vom Typus Niemann" der „Splenohepatomegalie vom Typus Gaucher" gegenüberstellt. Als in der Folge vervollkommnete Methoden chemischer Analysen die Untersuchung

der in den Zellen gespeicherten Substanz zuließ, war die Trennung beider Krankheiten auch durch die Verschiedenheit der gespeicherten Substanz eindeutig. Als Bestandteile der Niemann-Pick-Zelle fand man vor allem Phosphatide und Lezithine und als den der Gaucher-Zelle das zu den Cerebrosiden (Sphingogalaktosiden) zählende Kerasin. Als Krankheitseinheit erkannt, führte diese Affektion vom Typus Niemann-Pick zur häufigeren Feststellung, so daß insgesamt bisher von 15 Fällen berichtet werden konnte (Bloom 3 Fälle, je einer von Henschen, Schiff, Hamburger, Corcan-Dienst und Oberling, Kramer, Dienst und Hamperl, Bermann und Abt und Bloom).

Diesen Fällen sei ein weiterer Fall angeschlossen, der 1928 im pathologischen Institut zu Düsseldorf zur Sektion kam.

Klinische Daten: 15 Monate alter Knabe; drittes Kind gesunder Eltern, deren erstes Kind mit drei Wochen an Keuchhusten und Krämpfen und deren zweites Kind mit 14 Monaten unter den nämlichen Krankheitserscheinungen starben. Mit 7 Monaten wurde das Kind wegen Erysipel in der Kinderklinik (Geh. Rat Prof. Dr. Schloßmann) behandelt und nach 20 Tagen in vollem Wohlbefinden als geheilt entlassen. Mit 10 Monaten machte es nach Angaben der Eltern eine Grippe durch, seitdem kränkelt es, ein Entwicklungsstillstand und eine zunehmende Vergrößerung des Leibesumfanges war wahrnehmbar; deshalb wurde es mit 13 Monaten erneut in die Kinderklinik der Med. Akademie zu Düsseldorf (Geh. Rat Prof. Dr. Schloßmann) eingewiesen.

Aufnahmebefund: Graublasses Kind, in stark reduziertem Ernährungszustand, Gewicht 7900 g. Der Leib ist aufgetrieben, der untere Rand der Leber ist zwei Querfinger unterhalb des Nabels palpabel, die Milz reicht bis ins kleine Becken. Es besteht geringer Ascites. Während des Klinikaufenthaltes traten wechselnde Fieberperioden mit Temperaturen bis 39—40' auf, teils ohne erkenntliche Ursachen, teils infolge einer Bronchiolitis. Die Nahrungsaufnahme war schlecht, dementsprechend Gewichtsstillstand und häufig Gewichtsstürze. Die Auftreibung des Leibes nahm im weiteren Verlauf immer mehr an Umfang zu und gegen Ende der Krankheit trat eine allmählich immer deutlicher werdende Pigmentierung der dem Lichte ausgesetzten Stellen der Haut und der Schleimhäute auf. (In dem Lehrbuch: Stoffwechsel und Stoffwechselkrankheiten von Prof. Dr. med. et phil. Thannhauser — ist auf Seite 548 die Pigmentation

der Haut und Schleimhäute dieses Falles abgebildet.). Zwei Tage vor dem Tod erfolgte erneuter Fieberanstieg; unter zunehmender Benommenheit und unter Erscheinungen von Seiten der Lungen kam es dann zum Exitus.

Sektionsprotokoll des Pathologischen Instituts: 660/28 (im Auszug, Dr. Randerath). Leiche eines 15 Monate alten, sehr schlecht genährten Kindes. Haut überall schlaff, atropisch. Die gesamte äußere Haut zeigt eine sehr starke dunkelbraune Pigmentierung, die der Pigmentierung bei Addinsonscher Krankheit sehr ähnlich sieht. Am dunkelsten ist die Pigmentation in Gegend der Kniegelenke, so wie an den oberen Extremitäten, besonders an den Streckseiten und auch im Bereiche der Hände. Die äußere Lippenschleimhaut zeigt ebenfalls eine tiefbraune Pigmentierung. Die innere Lippenschleimhaut und die Schleimhaut der Wangen, des Zahnfleisches etc. ist dagegen auffallend blaß, von grauer Farbe.

Kopfsektion: Schädeldach längsoval, dünn. Dura sehnig, grau, glatt. Weiche Hirnhäute überall oedematös, ziemlich blutreich, aber sonst zart und durchscheinend. Die Gefäße der Hirnbasis sind völlig zart und glatt. Die Hirnsubstanz ist im ganzen auffallend fest, derb, doch ist die vermehrte Konsistenz nicht völlig gleichmäßig, sondern über größere Flächen mehr herdförmig verteilt. Gehirngewicht 1050 g. Auf einem frontalen Schnitt durch das Gehirn ist die Begrenzung von Hirnrinde gegen Marksubstanz gut zu erkennen. Auch auf der Schnittfläche zeigt das Gehirn eine ungewöhnlich feste Konsistenz. Dabei scheint die Gegend der beiden Stammganglien besonders fest zu sein. Die derberen Stellen sind nirgendwo scharf gegen das weichere Hirngewebe begrenzt, die Uebergänge sind vielmehr beim Betasten allmähliche. Bei der Besichtigung des Gehirnes lassen sich irgendwelche Unterschiede der konsistenteren gegenüber den weicheren Teilen des Gehirns nicht erkennen.

Das Rückenmark zeigt nach der Herausnahme an den Häuten keinerlei Veränderungen. Die Substanz des Rückenmarkes ist im Bereich des Lumbalteiles stärker geschwollen als es der gewöhnlichen spindligen Schwellung der Gegend entspricht. Auch ist eine gewisse Vermehrung der Konsistenz an dieser Stelle bemerkenswert.

Brustsektion: Organe in normaler Lage. Lungen im ganzen zurückgesunken, rechts besteht eine geringe partielle Verwachsung beider Pleurablätter.

Herz und Herzbeutel lassen makroskopisch keine Veränderungen erkennen.

Die beiden Lungen zeigen gleichen Befund. Ihre Pleura ist spiegelnd glatt und grau, während das darunterliegende Lungenparenchym einen eigenartigen gelbbraungrauen Farbton hat. Das Parenchym ist überall lufthaltig, auf der Schnittfläche leicht gelbbraunrot. Die Schleimhaut der Bronchien ist gerötet, aufgelockert und verdickt. Ihr Lumen ist mit einer etwas zähen, schleimigen Flüssigkeit angefüllt.

Die Lymphknoten an der Lungenwurzel, sowie alle übrigen cervikalen und thorakalen Lymphknoten sind stark vergrößert, weich, auf der Schnittfläche gerötet und feucht.

Die Zunge und die Gegend der Tonsillen zeigen einen bräunlichgrauen Farbton, im übrigen zeigen die gesamten Halsorgane, von einer geringen Rötung der Trachealschleimhaut abgesehen, keine Veränderungen.

Bauchsektion: Organe in normaler Lage. Netz auffallend fettarm. Ebenso fehlt makroskokisch das subkutane Fettgewebe völlig. Das Peritoneum ist überall zart und spiegelnd, kein fremder Inhalt in der Bauchhöhle.

Die Milz überschneidet mit ihrem unteren Pole den Rippenbogen, sie ist vergrößert, Gewicht 235 g. Die Kapsel ist glatt, die Konsistenz fest. Die Oberfläche zeigt einen blaßgrauen bis leicht gelblichen Farbton. Auf der glatten Schnittfläche ist die Struktur des Milzgewebes nicht mehr zu erkennen, dagegen zeigt sie einen im ganzen blaßgrauen bis deutlich gelben Farbton. Sie ist gefleckt zusammengesetzt aus gelbgrauen mit blaßroten Flecken, die ziemlich scharf begrenzt nebeneinander liegen. Parenchym läßt sich nicht abstreichen.

Die Schleimhaut des Darmes zeigt auch im Dickdarm einen im großen und ganzen gelblichen Farbton. Daneben finden sich nur noch einige geschwollene Lymphfollikel im Dickdarm.

Die Schleimhaut von Magen und Duodenum ist völlig zart, von grauer Farbe. Das Pankreas ist entsprechend groß, zeigt auf der Schnittfläche eine deutlich drüsige Struktur und eine graue Farbe. Das sehr fettarme bis fast völlig fettfreie Mesenterium zeigt massenhaft bis kirschgroße weiche Lymphknoten, die auf der Schnittfläche eine ausgesprochen gelbe Farbe aufweisen, deren Parenchym beim Einschneiden etwas vorquillt, die aber im übrigen keinerlei Struktur auf der Schnittfläche erkennen lassen. Noch stärker geschwollen sind die gesamten Lymphknoten am Leber- und Milz-Hilus, am Magen

und Pankreas. Diese Lymphknoten sind z. T. pflaumengroß, weich, auf der Schnittfläche wiederum intensiv gelb gefärbt.

Die Leber ist vergrößert, sie überragt den Rippenbogen um mindestens drei Querfinger. Gewicht 980 g. Ihre Kapsel ist glatt, die Konsistenz ist eigenartig schwappend, doch ist auf der Schnittfläche das Parenchym ziemlich derb. Die Farbe der Leber ist eigenartig blaßgelbbraun. Auf der Schnittfläche ist die gleiche Farbe zu erkennen. Im übrigen zeigt die Schnittfläche keine besondere Läppchenzeichnung. Die Gallenblase enthält unveränderte Galle. Die abführenden Gallenwege sind durchgängig.

Die Nebennieren sind sehr groß, die linke wiegt 10 g, die rechte 8 g. Dabei ist Form und Faltung völlig normal. Die Nebennierenrinde zeigt eine auffallend intensiv leuchtend gelbe Farbe. Das Mark ist gegen die Rinde scharf begrenzt, so daß makroskopisch die Nebennieren von ihrer auffallenden Größe abgesehen, keine Veränderungen aufweisen.

Die Nieren lassen sich leicht aus der Kapsel schälen. Die Oberfläche ist leicht foetal gelappt, im übrigen glatt, blaßgrau. Hier fehlt der sonst an den inneren Organen so häufig vorhandene eigenartige gelbe Farbton völlig. Die Konsistenz der Nieren ist sehr weich, schlaff. Das Gewicht beträgt je 35 g. Auf der Schnittfläche ist die Nierenzeichnung deutlich erkennbar.

Rippen, Femur und Wirbelkörper zeigen makroskopisch gleichmäßig rotes Knochenmark.

Mikroskopische Untersuchung.

Milz: In Gefrierschnitten, gefärbt nach Haematoxylin van Gieson, ist das mikroskopische Bild der Milz



Abb. 1. Gefrierschnitt aus der Milz (Haematoxylin — van Gieson, Vergr. 55fach). — Substitution der Milzpulpa durch große, helle Zellen. Helle Zellen im Malpighischen Körperchen.

ungewöhnlich zu nennen. An das Organ erinnert nur das Bestehenbleiben der Malphighischen Körperchen, Trabekel und der deutlich hervortretenden Sinus. Die rote Milzpulpa ist fast völlig geschwunden, nur hier und da findet man unregelmäßige kleine Pulpazellhaufen (Lymphocyten) mit roten Blutkörperchen durchsetzt, auch entlang der Sinus ganz vereinzelt Reste der Pulpa, mehr schon zirkulär gelegen um die Milzknötchen, deren periphere Zonen dann vielfach haemorrhagisch sind. Unregelmäßige Anhäufungen roter Blutkörperchen, auch vereinzelt liegende Erythrocyten sind häufiger anzutreffen. Der größte Teil der Milzpulpa ist ersetzt durch große, schaumige Zellen, die regellos in Haufen zusammenliegen, teils in Streifen zwischen den Sinus zusammenhängen (Abb. 1). Das Protoplasma dieser Zellen ist blaßgraugelb gefärbt. Die Sinus heben sich durch ihre Lumina und die schwarzblaue Farbe der Endothelkerne von den übrigen Teilen ab. Sie zeigen verschiedene Lichtung, sehr weite Sinus trifft man neben engen, komprimierten, im allgemeinen nehmen sie jedoch eine mittlere Weite ein. Das Sinusendothel erscheint überall intakt, die Endothelien haben meist rundliche Kerne, hier und da auch länglich ovale. Im Lumen der Sinus findet man relativ wenig Blutkörperchen, gelegentlich stößt man auf freie Schaumzellen. Die Malpighischen Körperchen sind zuweilen klein, auch erscheinen sie an Zahl vermindert. In den Keimzentren liegen Anhäufungen von Schaumzellen, das Protoplasma dieser Zellen an dieser Stelle ist entschieden dunkler, schmutziggrau gefärbt, als das der Zellen, die die Pulpa ersetzen. Auffällig ist die gröbere Granulazeichnung, auch die Tatsache, daß die in den Keimzentren liegenden Zellen meist mehrere verschieden große Vakuolen enthalten, während die der Pulpa feinwabiger erscheinen und seltener Vakuolisation erkennen lassen. Mit Mallory-Anilin-Blau erhält man ein übersichtlicheres Bild, da die Schaumzellen sich deutlicher darstellen lassen. Die Sinus heben sich durch ihre Wände ab, die aus lose gebundenen Fibrillen bestehen, und somit eine scharfe Begrenzung zu den Schaumzellen in der Milzpulpa darstellen. Die Kerne der Sinusendothelien färben sich blaß bis schmutzig-blau, zeigen ein chromatines Gerüst, die Endothelien wölben sich in das Sinuslumen vor. Die gröbere Granulazeichnung der Schaumzellen in den Keimzentren ist deutlich darstellbar; auch findet man grobwabige Zellen mit Vakuolen in den Maschen der aufgelockerten Wandschichten der Arterien. Einbrüche von Schaumzellen in das Lumen der Sinus sind nach Mallory

gefärbten Schnitten hier und da zu verfolgen. In den Schnitten, gefärbt nach Bielschowsky, erkennt man einerseits eine gewisse alveoläre Anordnung der Schaumzellen, indem feine Fasern mehrere Schaumzellen zu einem Areal verbinden, andrerseits findet man auch eine netzartig angelegte Faserung, wobei die Maschen durch einzelne

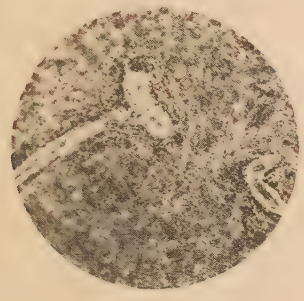

Abb. 2. Schnitt aus der Milz (Vergr. 55fach). — Darstellung der Schaumzellen durch Scharlach-Rot, intensivere Färbung der periarteriell gelagerten Schaumzellen.

Schaumzellen ausgefüllt werden. (Abb. 2.) Die histochemischen Fettnachweismethoden geben entsprechend den zwar geringen Differenzen in der Haematoxylin-Färbung einen bemerkenswerten Unterschied in der Färbung der Schaumzellen je nach ihrer Lage. Beide Reaktionen, Scharlach-Rot und Weigert'sche Markscheiden Färbung, geben positive Resultate. Scharlach-Rot färbt die Schaumzellen hellbraunrot bis intensiv braunrot. Die helleren Zellen nehmen stets die Stellen der Milzpulpa ein, während die intensiv braunrot gefärbten Zellen periarteriell zu finden sind (Abb. 2). Die Tinction der Schaumzellen in den Zeimzentren ist unterschiedlich, teils sind sie hellbraunrot, meistens dann, wenn man keine Arterie in den Keimzentren sieht oder wenn letztere peripher gelegen sind, und wieder in anderen Keimzentren tiefbraunrot, sobald die Arterien zentral liegen. Hier zwischen bestehen auch einige Variationen. Bei starker Vergrößerung scheinen die hellen Zellen mit feinen staubförmigen bräunlich-roten Tropfen ausgefüllt zu sein, die dunkleren zeigen dagegen ein plumpes, klumpiges dunkelbraunrotes Aussehen. Mit der Weigertschen Markscheidenfärbung färben sich die Zellen graublau bis tiefblauschwarz, auch hier ist ein der Scharlach-Rot-Färbung entsprechendes Bild. Die Schaumzellen, die mit Scharlach-Rot die dunklere Tönung an-

nehmen, sind dieselben, die sich mit der Weigert'schen Markscheiden-Färbung als tiefblauschwarz darstellen.

In den Lymphknoten sieht man Bilder der verschiedensten Stadien des Krankheitsprozesses. Neben Lymphknoten mit ausgedehnten Veränderungen findet man auch solche, die sich anscheinend erst im Initialstadium befinden. Die Intensivität steht aber immer weit hinter der der Milz zurück. In allen untersuchten Lymphknoten, die fast durchweg ihre gewöhnliche Struktur erhalten haben, ist die Schädigung als solche einheitlich, und sie befällt in erster Linie das lymphadenoide Parenchym. Immer findet man die Schaumzellen in den Marksträngen (Abb. 3), in weiter vorgeschrittenen Stadien in den Knötchen und den Keimzentren. Sie liegen hier ganz unregelmäßig, je nach der Ausdehnung des Prozesses, einzeln, zu kleineren Gruppen, auch in größeren, das Parenchym vollständig ersetzenden Anhäufungen, zwar in unserem Falle nicht, wie Pick hervorhebt, durch fibröses Gewebe alveolär abgeteilt. Die Schaumzellen stellen sich in den verschiedensten Variationen dar, von ungleichmäßiger Größe und Gestalt und ungleich geformtem Protoplasma. Oft liegen diese Zellen in syncytialer Anordnung, teilweise sind sie spindlig, lang ausgezogen, teils eckig mit lang auslaufenden Spitzen und Zacken und vollständig unregelmäßiger, meist grober Vakuolisation. Oft findet man sie aber als abgerundete Zellen, lose nebeneinander liegend mit deutlich ausgebildeter Zellmembran und feinwabigem, eher einheitlichen Protoplasma, nur hin und wieder größere Vakuolen enthaltend.

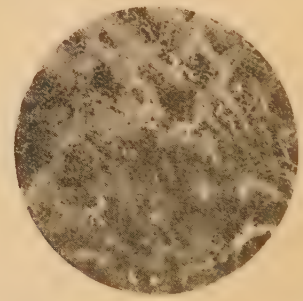

Abb. 3. Schnitt aus einem Lymphknoten (Weigert'sche Markscheidenfärbung, Vergr. 55fach). — Schaumzellen in den Marksträngen.

Oft hat man den Eindruck, als seien alle diese Zellen durch eine feine Faserung mit einander verbunden und verflochten (Malloryfärbung). Die Wabenzellen führen meist einen blassen Kern, von der Größe eines kleinen

Lymphocyten; mehrere Kerne findet man zuweilen in unförmigen, vakuolären Protoplasmamassen. Die Lymphsinus führen freie Schaumzellen, sie sind augenscheinlich oftmals viel kleiner als die des adenoiden Gewebes, auch ist ihre Struktur wenig unterschieden. Zusammenhängende vakuoläre Protoplasmamassen und vakuoläre Zellen liegen ebenfalls mit den Retikulumfasern der Sinus in engstem Verbande (Abb. 4). In dem Bindegewebe größerer Gefäße, ja selbst in den Fasersträngen stärkerer Trabekel liegen oftmals Züge von Schaumzellen. Sudan und Lipoidreaktionen geben denselben Befund wie bei der Milz.

Im Knochenmark findet man entsprechend den Veränderungen der bisher erwähnten Organe des haemapoetischen Systems gleichfalls, aber in wechselnder



Abb. 4. Vakuoläre Protoplasmamassen im Sinus eines Lymphknotens. „Hypertrophische" Retikulumzellen. (Mallory, Vergr. 400fach.)

Anzahl große Schaumzellen, die zwischen den Markelementen eingestreut liegen. Sie treten deutlich hervor und heben sich bei der Sudanfärbung gut von den Fettzellen durch ihre feintropfige braunrote Tinction ab. (Wir verweisen auf Abb. 9 der Seite 139 Band 1 des Handbuches der speziellen pathologischen Anatomie und Histologie Henke-Lubarsch P. Huebschmann: Fremde Blutbeimengung; das mikroskopische Bild ist jener Abb. vollkommen ähnlich).

Leber: Das mikroskopische Bild der Leber in Haematoxylin van Gieson Färbung läßt erkennen, daß dieses Organ stärkeren Veränderungen unterworfen ist, als es dem makroskopischen Aussehen entspricht. In dem Leberparenchym ist sozusagen keine einzige normale Leberzelle zu finden. Von einer trabekulären Anordnung der Zellen ist kaum zu sprechen. Die Kapillarenzeichnung ist verwischt. Durch feinfaserige Bindegewebszüge besteht eine Läppchenzeichnung, sie entspricht aber nicht immer den Grenzen der Leberläppchen. Die Kapillaren und die

Parenchymzellen sind selbst Prozessen unterworfen, die vollständig das gewöhnliche Bild der Leber zerstören. Das periportale Bindegewebe hat eine Vermehrung erfahren, teils stellt es sich als lose miteinander verflochtene Bindegewebszüge mit weiten Maschen, teils als ein kompakter Bindegewebsstrang dar, der fest die interlobären Gefäße und Gallengänge einschließt. Der zentral gelegene Teil eines Leberläppchens erscheint aufgelockert. Auch um die Zentralvene ist eine Vermehrung des Bindegewebes zu erkennen sogar einzelne Zentralvenen haben eine ziemlich dicke fibröse Wandung erhalten. Kollagene Fibrillen dringen in feinen netzartigen Zügen vom Zentrum des Läppchens zwischen den einzelnen Parenchymzellen gegen die Peripherie vor. Meistens reichen die sich strahlenförmig vorschiebenden Fasern nur bis eben zur Mitte zwischen Zentrum und der Peripherie des Läppchens, aber sie stehen auch, wenn zwar selten, in direkter Verbindung mit dem interlobären Bindegewebe, sodaß es zu einer pseudolobären Aufteilung eines Läppchens kommt. Auch innerhalb eines Läppchens, ganz isoliert, und nach van Gieson gefärbten Schnitten von Bindegewebe freiem Parenchym umgeben, findet man zuweilen Stellen von kollagenen Bindegewebsfasern, die als feines Maschenwerk Parenchymzellen einschließen. Das Parenchym wird, praktisch genommen, von zwei Zellarten eingenommen, die sich schon an Haematoxylin van Giesonschnitten (Celloidineinbettung) darstellen lassen und sich durch die Intensivität in der Färbung ihres Protoplasmas unterscheiden. Ein Zelltyp zeigt ein dichtes Protoplasma und nimmt eine schmutzig graugrüne Farbe an. Die größere Masse dieses Types liegt peripher im Leberazinus, d. h. er begrenzt als breites umschließendes Band das periportale Bindegewebe. Der andere Zelltyp ist heller, zeigt lichteres Grau, ist strahlenförmig zwischen den Bindegewebszügen um die Zentralvene angeordnet, liegt teils in den Maschen des periportalen Bindegewebes, findet sich in größeren Anhäufungen auch überall dort, wo eine kollagene Impragnation der Gitterfasern oder neugebildetes Bindegewebe entstanden ist. In Gruppen zu Zweit, Dritt und zu mehreren, auch schon in kleinen Ketten, trifft man diese Zellen überall zwischen den grünlichen Zellen zerstreut an, sodaß sie als helle Inselchen zwischen den dunkleren Zellen hervortreten. Die stärkere Vergrößerung des Mikroskopes macht den Unterschied der beiden Zellarten noch deutlicher. Die grünlichen Zellen sind fast immer von polygonaler Form, fast von einheitlicher Größe, enthalten ein dichtes von Vakuolen durch-

setztes Protoplasma. Der Kern dieser Zellen ist immer groß, rund, blaß mit ein oder zwei sichtbaren Nukleolen versehen. Nur unter den Umständen nimmt der Kern einmal eine länglich ovale Form an, wenn er durch außerordentlich große, fast das ganze Protoplasma erfüllende Vakuolen verdrängt wird. Hier und da findet man in einer Zelle zwei Kerne, die mehr oder minder dicht bei einander stehen. Auch trifft man mitunter einen Kern, der in Durchschnürung begriffen ist. Die helleren Zellen haben ein mehr schaumig wabiges, weniger vakuoläres Aussehen und sind den Zellen ähnlich, wie man sie in der Milz fand, doch findet man zuweilen auch größere Vakuolen in ihnen, aber niemals von dem Ausmaße, wie bei den vorherigen Zellen. Ihre Form ist rundlich oval, aber auch — im Gegensatz zu denen der Milz — länglich ausgezogen, vor allem dann, wenn sie in den Maschen von Faserzügen liegen. Der Kern der letzteren Zellen ist ein vielgestaltiger, meistens rundlich plump, auch von klumpiger, hin und wieder länglicher Beschaffenheit, aber immer kleiner als der Kern der oben erwähnten Zellen. Auch erscheint dieser Kern dichter und dunkler, sodaß man kaum Einblicke in die Kernstruktur tun kann. Außerordentlich nützlich ist zur Trennung dieser beiden Zellarten die Mallory-Färbung. Hier zeigt sich deutlich das dichtere Protoplasma der ersteren Zellen, das ein wolkig trübes Aussehen besitzt. Die Vakuolen führen eine verwaschene Umrandung und haben die Tendenz, ineinander überzugehen. Die anderen Zellen zeichnen sich immer wieder durch die scharfe, feinwabige Struktur des gleichförmig hellen Protoplasmas aus. Mit der Anilin-Blau-Orange-Methode nach Mallory tingiert sich das Protoplasma der ersteren Zellen leicht dunkelrot. Es ist nicht schwer, diese Zellen — wenn auch sehr stark verändert — als Leberzellen ansehen zu müssen. Es spricht dafür die Lage und Anordnung, gleiche Form und Größe der Zellen, der gleiche große Kern und die hin und wieder beobachtete Amitose des Kernes. Die andere Art der Zellen sind die typischen Zellen, die wir als spezifische Erscheinung der Niemann-Pickschen Krankheit in anderen Organen auch finden. So klar und deutlich der Unterschied zwischen diesen beiden Zellen zu sein scheint, so muß doch betont werden, daß die Trennung dieser beiden Zellen nicht überall eindeutig ist, da Zellen vorhanden sind, die mehr oder weniger sich im Aussehen der einen oder anderen Type nähern.

Auf die Hauptlager dieser beiden Zelltypen im Leberazinus ist allgemein schon vorher eingegangen worden.

Es wurde erwähnt, daß die Zellen, die den Niemann-Pick-Zellen anderer Organe ähnlich sind, in stärkster Ansammlung um die Zentralvene zu finden sind. Die adventitielle Scheide der Zentralvenen ist aufgelockert und in den Bindegewebslücken liegen die Schaumzellen. Von der Adventitia aus ziehen feine Faserzüge neugebildeten Bindegewebes mit zahlreichen Fibroblasten strahlenförmig in den Leberazinus vor und bilden so ein zartes weitmaschiges Netz in der Läppchenmitte. In den Maschen sieht man die Schaumzellen liegen, diese schieben sich mit dem Bindegewebe in das Läppchen hinein vor. Die Schaumzellen zeigen hier meist eine gestreckte Form und einen dunklen klumpigen Kern; sie variieren stark in ihrer Größe. Zwischen den Faserzügen liegen überall in kleinen Gruppen Zellen mit rötlich tingiertem, vakuolärem Protoplasma und großem hellen Kern. Es sind die restlichen Leberzellen, deren Form stark schwankend ist und die oft eine Verminderung ihres Zellvolumens zeigen. Die Fibroblasten in den Faserzügen heben sich deutlich ab und lassen nirgends Veränderungen ihrer Struktur erkennen. Aehnliches Bild bringt das periportale Bindegewebe, aber es breitet sich meist nur interazinös aus und dringt selten selbst in die Läppchen vor. Es stellt sich demnach fast imer als einen fest begrenzten und dichteren Strang dar. Die Schaumzellen liegen hier ringförmig um die Gefäße, und ist ein Gefäß im Längsschnitt getroffen, so begleiten sie das Gefäß in langgestreckten Reihen.

Versucht man die Lage der Schaumzellen innerhalb eines Leberazinus genauer zu spezifizieren, so stößt man auf große Schwierigkeiten, da der Prozeß in diesem Organ sehr weit vorgeschritten ist. Man muß schon solche Stellen aufsuchen, wo die strukturelle Form der Lebertrabekel noch einigermaßen erhalten ist. Es zeigt sich dann, daß die Schaumzellen durchweg innerhalb der Kapillaren liegen, d. h. sie wachsen von der Wand aus in die Lichtung vor und bilden eine Vorwölbung in das Lumen hinein. Entsprechend dem Fortschreiten des Prozesses findet man Kapillaren, deren Lichtung so vollständig von Schaumzellen ausgefüllt ist, daß man keinen freien Raum mehr erkennen kann (Abb. 5). Die Kapillaren erscheinen dann erweitert, da die Schaumzellen die Wandungen auseinander drücken. Infolge dieser Raumbeanspruchung werden die Leberzellen auseinander gerissen und verlieren ihre trabekuläre Anordnung. In solchen Kapillarwandungen findet man nur ganz vereinzelt Endothelzellen. In anderen Kapillaren ist der Prozeß nicht so weit ausgedehnt; die vorgewölbten Schaumzellen engen



Abb. 5. Schnitt aus der Leber.
(Mallory, Vergr. 450fach.)

das Lumen nicht vollständig ein, sodaß sie noch von Blut umspült werden. Neben diesen erweiterten Kapillaren bestehen auch solche von normalen Ausmaßen ohne Schaumzellbildung, aber auch solche, die von abgedrängten Leberzellen komprimiert sind. Kann man im Bild eine Kapillare im Längsschnitt verfolgen, so erkennt man, daß sich der Krankheitsprozeß an den Kapillaren nicht gleichmäßig ausbreitet. Hier und da findet man eine schmale, praktisch genommen fast unveränderte Kapillare, die mit Blutkörperchen erfüllt ist, allmählich erweitert sie sich und bekommt eine Ausbuchtung. Hier sind es die Schaumzellen, die meist mit breiter Basis der Wandung aufsitzen, sich in das Lumen hinein vorschieben und so die Erweiterung veranlassen. Bei genauer Beobachtung der Kapillarwand kann man feststellen, daß immer einige Endothelzellen darstellbar sind. Im allgemeinen wachsen die Schaumzellen frei in das Lumen hinein ohne irgend eine Begrenzung als die ihrer Zelle selbst, mitunter hat es auch den Anschein, als seien sie von einer dünnen Faser überzogen und ständen außerhalb der Kapillaren, sodaß das Lumen der Kapillaren nicht durch die großen Schaumzellen selbst eingeengt, sondern die Kapillarwand durch die Schaumzellen komprimiert wird. Wie schon gesagt, ist es außerordentlich schwierig, genaueres erkennen zu wollen, da der Prozeß mitunter so weit vorgeschritten ist, daß man wohl viel Schaumzellen, aber wenig Leberzellen in einem Bilde findet.

Im Lumen der Zentralvenen findet man zahlreiche vakuoläre Zellen, im Aussehen meist mehr den Leberzellen ähnlich. In vereinzelten Pfortaderästen trifft man auf gleichen Befund.

Die Anwendung hinstochemischer Fettnachweismethoden gibt eindrucksvolle Bilder. Die Färbung mit Scharlach-Rot spricht für eine Fettspeicherung in fast allen Zellen. Wohl ist die Anhäufung in den einzelnen Zellen verschieden. Die stärkste Reaktion, die sich durch eine intensive Braunrotfärbung auszeichnet, tritt in den Zellen auf, die perivaskulär und zwischen den Bindegewebszügen in Läppchenmitte gelegen sind. Die Intensivität ist derartig, daß sich diese Zellen vollkommen von den übrigen abheben (Abb. 6). Innerhalb eines Läppchens zeigen die meisten Zellen eine mehr oder minder feintropfige bis staubförmige Reaktion, dazwischen liegen immer wieder Zellen, meist Zellen innerhalb der Kapillarlichtung, die sich durch eine stärkere Färbung auszeichnen. Vergleicht man die nach Haematoxylin van Gieson gefärbten Schnitte mit diesen, dann hat man ein genau entgegengesetztes Bild, was dort hell ist, ist hier dunkel und umgekehrt. Es ist auffällig, daß die großen Vakuolen der Leberzellen ihre

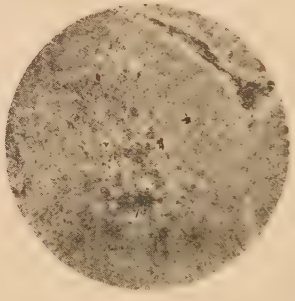

Abb. 6. Schnitt aus der Leber (Sudan, Vergr. 55fach). Intensivere Farbreaktion der zentrolobulär und auch periportal gelagerten Schaumzellen.

Entstehung nicht eingelagerten Lipoiden verdanken, sondern wahrscheinlich den Anhäufungen von Glykogen (Pick, Bloom). Die stärkste Vergrößerung läßt erkennen, daß außer den Schaumzellen und Leberepithelien dünne, spindlige Zellen, die ringförmig in der Gefäßwand angeordnet sind, feinste Fetttröpfchen enthalten. Von diesen Zellen lassen sich auch bei der Fettfärbung allmähliche Uebergänge bis zu den großen, etwas länglich gestreckten perivaskulären Schaumzellen darstellen. Auch die Endothelien einiger Leberarterien zeigen feinste Fettgranula, ebenfalls sind die in den Lebervenen freien vakuolären Zellen mit Fetttröpfchen angefüllt. Desgleichen findet man eine feintropfige Verfettung der Gallengangsepithelien, die mit Sudan als auch mit den Lipoidfarbstoffen darstellbar ist. Diese Epithelien behalten ebenso wie die Fett

führenden Endothelien der Leberarterien ihre Größe und Form. Die spezifische Lipoidfärbung gibt entsprechendes Bild, hier sind die intrakapillären Schaumzellen etwas deutlicher hervorgehoben und verschiedentlich die Va-



Abb. 7. Schnitt aus der Lunge (Haematoxylin van Gieson, Vergr. 110fach). — Massen von Schaumzellen in den Alveolen und in einem Bronchus.

kuolen der Leberepithelien als homogene, eben bläulich tingierte Kügelchen zu erkennen.

Die Struktur der L u n g e n bleibt im mikroskopischen Bilde meist deutlich hervorgehoben, wenn auch die Veränderungen fast alle Teile der Lungen betreffen; die Ausbreitung des Krankheitsprozesses ist jedoch in den einzelnen Lungenabschnitten verschieden. Als auffallendste Erscheinung sieht man in fast allen Alveolen mehr oder weniger zahlreiche Schaumzellen liegen, die meisten Alveolarräume sind sogar derart von ihnen eingenommen, daß sie von den großen Zellen vollständig ausgefüllt werden (Abb. 7). Die Schaumzellen innerhalb der Alveolen variieren sehr in ihrer Größe; man trifft auf erheblich größere, als man sie in den anderen Organen findet, nur der Kern bleibt in fast allen Zellen von gleichen Ausmaßen, die Gestalt ist zwar wechselnd und plump, mehrere Kerne in einer Zelle sind nicht selten. Betrachtet man eine wenig veränderte Alveole, so findet man die Schaumzellen als länglich ausgestreckte Zellen an der Alveolarwand liegen, in weiteren Stadien wölben sie sich in das Lumen vor, verlieren ihre gestreckte Form und erfüllen zuletzt als große freie Schaumzellen den Alveolarraum. Innerhalb der Septumwände liegen ebenfalls lange, spindlige vakuoläre Zellen, an Stellen ausgedehnter Veränderungen erscheinen die Alveolarwände enorm verdickt, verbreitert und mit zahlreichen Schaumzellen durchsetzt. Die Alveolarräume sind nur dort vollständig von Schaumzellen ausgefüllt, wo die Septumwände zart und schmal sind. Dort, wo die Alveolarwände verdickt, sind die

Alveolen meist leer. Das peribronchiale Bindegewebe ist stellenweise vermehrt und ebenfalls mit Schaumzellen infiltriert. Die Lungenkapillaren sind im allgemeinen unverändert, vereinzelt nur erweitert, in denen sich wenige, meist kleine Schaumzellen von ausgesprochen wabiger Struktur befinden. Hier und da sieht man in ihnen auch Zellen liegen von rundlicher Form, wenig größer als gewöhnliche Lymphocyten, mit großem Kern und Vakuolen im Zellplasma. Im Lumen der Bronchien, der Lungenarterien und auch in Lungenvenen sind freie Schaumzellen und auch die rundlichen vakuolären Zellen sichtbar. Die Sudanfärbung gibt positiven Befund, zwar ist die Reaktion an einigen Zellen ziemlich stark, an anderen weniger deutlich ausgeprägt. Die Endothelien der Gefäße, die Epithelzellen der Bronchien und die Knorpelzellen enthalten feinste Fettgranula. Die rundlichen Zellen innerhalb der Gefäße führen feinste Fettröpfchen. Mit der Lipoidreaktion ist die Färbung einheitlicher und ausgesprochener, sie gibt sonst denselben Befund wie die Sudanfärbung.

Die Nieren zeigen im allgemeinen das Bild einer trüben Schwellung mit Quellung der Tubularepithelien und Neigung derselben zur Desquamation; die Epithelien der aufsteigenden Schenkel erscheinen, wenn auch nicht in allen Teilen, mehr oder weniger vakuolär. In Schaltstücken, aber auch in Tubuli contorti I. Ordnung findet man ganz vereinzelt wabige Zellen innerhalb des Lumens bei Erhaltensein des Epithelsaumes. In Haematoxylin van Gieson sieht man in den Glomeruli aufgehellte Bezirke, stellenweise kleine Vakuolen enthaltend, die sich in Malloryfärbung als typische Schaumzellen darstellen. Die Zellen liegen in den Glomeruli bald einzeln, bald zu vier und fünf. Sie sind nicht sehr groß, zeigen aber sonst das typische Aussehen der in anderen Organen beobachteten Schaumzellen. Auch ist zu erkennen, daß die Epithelien des parietalen Blattes der Bowmannschen Kapsel vereinzelt wabig und teilweise leicht vergrößert erscheinen. Im periglomerulären Bindegewebe trifft man auf Wabenzellen, auch im interstitiellen Gewebe zwischen den Harnkanälchen der Markzonen. Sudan und Lorrain-Smith-Dietrich geben intensiv positiven Befund der Wabenzellen, sowohl der Zellen in den Glomeruli, der im Interstitium und auch der freien Schaumzellen im Lumen der Harnkanälchen. Ferner zeigen eine feine staubförmige Verfettung verschiedene Harnkanälchenepithelien, eine mitteltropfige die Epithelien der aufsteigenden Schenkel. Die Epithelien des parietalen Kapselblattes

enthalten ganz selten feinste Fettröpfchen. Die Endothelien der Gefäße erscheinen unverändert.

In der Nebenniere spielt sich der Krankheitsprozeß nur in den innersten Schichten ab; die äußeren Zonen lassen keine Veränderungen erkennen, die Zona glomerulosa ist zwar noch in den ersten Entwicklungsstadien, die Fasciculata zeigt dagegen ihre ausgeprägte säulenartige Anordnung. Die Retikularis ist weniger gut erkenntlich, sie ist eng mit einem Netzwerk von längsverlaufenden Bindegewebszügen verbunden, das sich stellenweise deutlich von der Fasciculata abhebt. Die Faserzüge liegen an einzelnen Stellen so dicht beieinander, daß sie fast einen Bindegewebsstrang oder, sozusagen, eine Kapsel des Markes gegen die Fasciculata darstellen; an anderen Stellen gehen sie wieder weit auseinander, ein weitmaschiges Netz bildend. Die eigentliche Markzone erscheint nur vereinzelt verbreitert, hier hebt sie sich meist scharf gegen die Rinde ab; in vielen Schnitten jedoch erscheint sie nur als schmaler Streifen, der in das benachbarte, bindegewebige Maschenwerk allmählich, ohne irgendwelche sichtbare Begrenzung übergeht. Die Zellen der Rinde haben ihr gewöhnliches Aussehen, sobald man jedoch in das Gebiet des längsverlaufenden Fasernetzes kommt, stößt man in den Maschen auf typische Schaumzellen, die sich nun bis in die Markzone erstrecken und nur hier und da die Markzellen als kleine Inselchen unberührt lassen. Nur an einer Stelle konnten wir einen größeren, zusammenhängenden Komplex von Markelementen beobachten, in dem ganz vereinzelt einige Schaumzellen lagen. Um diesen Markzellhaufen lag wieder ein breiter Gürtel von Schaumzellen. Die Marksubstanz ist stellenweise sehr blutreich, sodaß die Kapillaren gut darstellbar sind. Die Schaumzellen liegen immer extravaskulär. In der Markzone trifft man gelegentlich auf unveränderte versprengte Rindenteile. Eine Vakuolisation der Markzellen konnte nicht beobachtet werden. Die Schaumzellen geben deutlich positiven Ausfall bei Anwendung von Markscheiden- und Lorrain-Smith-Dietrich-Färbung, mit Sudan und Fettponçeau färben sich die Schaumzellen dunkelbraun, sich deutlich gegen die hellrot aufleuchtenden Lipoide der Rinde abhebend. Ferner unterscheiden sich die Lipoide der Rinde durch ihre Doppelbrechung von der gespeicherten Substanz der Schaumzellen, die isotrop ist. Im Hilusbindegewebe liegen vereinzelt perivaskuläre Schaumzellen.

Die exokrinen Epithelien des Pankreas zeigen verschiedentlich eine Vakuolisation, und zwar findet man die

Vakuolen, wie auch Bloom angibt, fast nur im distalen Teil der Zellen, um den Kern oder zwischen Kern und Balsammembran. Auch die endokrinen Drüsen sind hin und wieder wenig vakuolär. Ausgebildete große Schaumzellen befinden sich vereinzelt perivaskulär im Inter-



Abb. 8. Schnitt aus dem Pankreas (Haematoxylin — van Gieson, Vergr. 155fach). — Schaumzellinfiltration einer Langerhaus'schen Insel.

stitium. In zwei Langerhans'schen Inseln konnten wir jedoch auch eine größere Ansammlung von Schaumzellen beobachten. Diese Inseln unterscheiden sich von den anderen durch eine Auflockerung ihrer Zellen und durch auffallendes Hervortreten der Gefäße. Von den Gefäßen geht ein Flechtwerk feinster kollagener Fasern aus, die nicht nur die Drüsenzellen der Langerhans'schen Insel auseinander drängen, sondern auch die Insel verlassen, in den Läppchenbereich exokriner Drüsen eindringen und einzelne Drüsenschläuche aus ihrem Verband eliminieren. Die Schaumzellen liegen teils dicht an der Gefäßwandung, heben sich aber deutlich von den Endothelien ab, teils liegen sie zwischen den Fasern (Abb. 8). Ebenfalls konnten wir eine größere Anhäufung von Schaumzellen in einem Nervenquerschnitt beobachten. In den Schnitten, behandelt nach den Lipoidmethoden, findet man gelegentlich feine lipoide Tröpfchen in den Epithelien des endo- wie exokrinen Drüsengewebes. Die Schaumzellen geben positiven Lipoidausfall.

In unserem Fall ist die Schilddrüse vollständig frei von einer lipoiden Infiltration. Das Protoplasma der Epithelien erscheint leicht wolkig, läßt aber nirgends eine Vakuolisation erkennen. Auch in dem Bindegewebe sind an keiner Stelle vakuoläre Zellen anzutreffen. Die Lipoidreaktionen geben negativen Ausfall.

Die Thymus ist wohl nach Milz, Leber und Lunge das Organ, das äußerst ausgedehnten und in der Struktur eingreifenden Veränderungen unterworfen ist, und zwar

auch derart, daß man es nicht erkennen würde, wenn nicht die Hassalschen Körperchen an dieses Organ erinnerten. In unserem Falle ist Mark und Rinde in gleichem Maße von Schaumzellen durchsetzt, sodaß Mark und Rinde insgesamt als einheitlich helle Zellmasse erscheint und nicht, wie andere Autoren es beobachten konnten, Schaumzellansammlungen als kleine Inselchen aus Mark und Rinde hervorstachen. Der Rand der Drüsenläppchen ist von Rundzellen besetzt, die sozusagen einen verschieden breiten Grenzwall gegen das interlobäre Bindegewebe darstellen. Schmale Reihen von Rundzellen findet man im Verlauf der Gefäße innerhalb der Drüsenlappen, in größeren Ansammlungen liegen sie aber stets um die Hassalschen Körperchen. Bei Färbungen mit Mallory oder Silberlösungen vermißt man durchweg ein retikuläres Netz in den Läppchen, gelegentlich findet man einzelne Fasern, meistens in Nähe der Gefäße und Hassalschen Körperchen. Das interlobäre Bindegewebe erscheint durch Schaumzellen aufgelockert, die Bindegewebsfasern mit ihren hervortretenden Fibroblasten heben sich deutlich von den Schaumzellen ab. Man könnte hier mit Recht von einer Schaumzellinfiltration reden, denn die Zellen liegen in



Abb. 9. Schaumzellinfiltration der Thymus (Haematoxylin — van Gieson, Vergr. 55fach).

jeder Spalte des Bindegewebes und in jeder Lücke der aufgesplitterten Wandschichten der Gefäße. Eine bevorzugte perivaskuläre Lage ist in diesem Falle nicht mehr zu erkennen, da die Infiltration sich gleichmäßig über das ganze Gewebe der Thymus erstreckt (Abb. 9). Bei der Haematoxylin van Gieson-Färbung ist es offensichtlich, daß zwei Typen von Schaumzellen in der Thymus zu finden sind. Eine Art der Schaumzellen ist von gleichmäßig hellem Aussehen mit bläschenförmigen rundem, hellem Kern. Diese Art liegt im Drüsenläppchen. Die andere Art zeigt ein schmutzig graues, besprengtes Protoplasma mit dunklerem variablen Kern. Auch den Befund B l o o m s

können wir bestätigen, daß bei Silberfärbemethoden die Schaumzellen des drüsigen Teils kleine schwarze Silbergranula aufweisen, im Gegensatz zu den staubfreien Schaumzellen des Bindegewebes.

Die allgemeine Struktur des Hodens weicht nicht vom gewöhnlichen Bilde ab. Die Albuginea ist wenig verdickt. Die Drüsenschläuche und das Drüsenepithel erscheint unverändert. Durch breites, oft an Bindegewebe



Abb. 10. Schaumzellen im Interstitium des Hodens (Sudanfärbung, Vergr. 55fach).

reiches Interstitium sind die Tubuli auseinander gedrängt. Im Interstitium liegen Massen von großen, wabig-wolkigen Zellen, die teils einen dunklen runzligen, teils einen größeren hellen runden oder ovalen Kern mit deutlichen chromatinen Partikelchen besitzen. Das Protoplasma ist bei Haematoxylin- van Giesonfärbung meist hell, durchscheinend; hin und wieder zeichnen sich einige Zellen durch ihr schmutzig grau gefärbtes Protoplasma aus. An einigen Stellen erfüllen diese Zellen das Interstitium derart, daß die Samenkanälchen vollständig von ihnen umgeben sind (Abb. 10). Hyaline Tröpfchen, wie sie Corcan, Oberling und Dienst sahen, konnten wir ab und zu entdecken. Kristalloide wurden nicht beobachtet. Sudanfärbung zeigt an einigen Schaumzellen eine staubförmige bis feintropfige Verfettung; die Zelle ist dann vollständig mit feinsten Tröpfchen angefüllt. Daneben befinden sich andere Schaumzellen, die nur wenige aber entschieden größere Fettropfen enthalten.

Im Interstitium des Nebenhodens liegen ganz selten vakuoläre Zellen von wenig geringerer Größe, wie sie in anderen Organen zu finden waren. Sie liegen in unmittelbarer Nähe der Gefäße. In Sudanfärbung geben sie eine eben angedeutete körnig bräunliche Tinction.

Die Hypophyse ist frei von Veränderungen.

In dem adenoiden Gewebe der Tonsillen sind zahlreiche Schaumzellen ähnlich denen der Lymphknoten anzutreffen. Der epitheliale Ueberzug ist frei.

In der subintimalen Schicht der Aorta, im periaortalen Bindegewebe, im Stroma der Darmzotten, im Corium der Haut, im interstitiellen Bindegewebe quergestreifter Muskulatur befinden sich mehr oder weniger Anhäufungen von Schaumzellen mit positiver Lipoidreaktion.

Einzelne Schaumzellen beobachtet man gelegentlich in Nervenquerschnitten unter dem Perineurium gelegen, ganz selten findet man mehrere das Endoneurium ausfüllend.

Im Zentralnervensystem findet man überall in den Ganglienzellen und der Neuroglia die Ablagerung einer lipoiden Substanz. Von den Ganglienzellen sind die Betz'schen Riesenzellen des Gyrus praezentralis und die Purkinje'schen Zellen besonders deutlich betroffen. Die Struktur ist im großen und ganzen erhalten. Sie tritt besonders deutlich bei der Anwendung der Bielschowsky Silberimprägnation hervor. Die Basaldendriten sind ballonartig angeschwollen. Die Achsenzylinder der Pukinje'schen Zellen zeigen ähnliche kugelige Auftreibungen in ihrem Verlauf. Die Sudanreaktion gibt eine bräunlich-gelbe Farbe. Die Lipoidreaktionen nach Spielmeyer und Heidenhain geben eine intensiv schwarze Färbung. Der mesenchymale Apparat zeigt eine geringe Infiltration. Lipoide Zellen liegen adventitiell in den intracerebralen Gefäßen, besonders in den Rindenkapillaren, sehr deutlich sind aber auch die Gefäßwandzellen der weichen Hirnhäute und des Plexus chorioideus mit Lipoiden beladen. In den weichen Hirnhäuten und im lockeren Gewebe des Plexus chorioideus liegen ziemlich zahlreiche Fettkörnchenzellen, deren lipoider Inhalt sich mit Sudan teils dunkelrot, teils auch bräunlich färbt und gegenüber den Lipoidreaktionen positiv und teilweise negativ verhält.

Der Nervus opticus zeigt keine Veränderungen.

Wenn wir also kurz resumieren, so finden wir als anatomisch-pathologisches Substrat dieses Krankheitsfalles und als Grundlage der sichtbaren Veränderungen einzelner Organe, als auch in äußerlich unveränderten Organen eine Durchsetzung derselben mit großen, hellen Zellen, die durch ihre wabige, teils vakuoläre Struktur wohl charakterisiert sind, und deren Aussehen durch eine Speicherung mit Lipoiden bedingt ist. Wir konnten diese Zellen in Milz, Leber, Lungen und Thymus in solch

enormer Ausbreitung beobachten, daß die gewöhnliche Struktur dieser Organe völlig verwischt wurde. In der Nebenniere beschränkt sich die Infiltration nur auf das Mark, es wird aber fast vollständig durch Schaumzellen substitutiert. Von wechselnder Stärke ist die Ausbreitung in den Lymphknoten, im lymphatischen Apparat des Darmtraktus und im Knochenmark. Ferner findet man die Zellen in geringer Anzahl in den Nieren, Hoden, im Pankreas, Darm, in der Aorta und Muskulatur, im Bindegewebe und auch im Nervensystem.

Außer dem Auftreten dieser lipoidführenden, großen Wabenzellen zeichnet sich diese Affektion noch durch Lipoidspeicherung der verschiedensten Zellspezies aus. So finden wir feine lipoide Tröpfchen in den Knorpelzellen, in den Endothelien einzelner Gefäße und in den Epithelien der verschiedensten Organe und Gewebe. Speichernde Zellen sahen wir nicht in Schilddrüse und Hypophyse.

Vergleicht man das klinische Verhalten und die anatomisch-pathologischen Befunde unseres Falles mit den von einigen Autoren veröffentlichten Fällen der „Lipoidzelligen Splenohepatomegalie vom Typus Niemann-Pick" oder, wie sie Bloom bezeichnet, der „Essentiellen Lipoid-Histocytosen, so dürfen wir mit voller Berechtigung unseren Fall diesem Krankheitsbild zurechnen, da wir eine genaue klinische, wie pathologisch-anatomische Uebereinstimmung mit Ausnahme weniger kleiner Unterschiede feststellen können, die jedoch den allgemeinen Krankheitsbefund nicht beeinflussen.

Wie schon gesagt, es zeichnet sich diese Affektion in der Hauptsache durch das Auftreten von spezifischen großen, lipoidspeichernden Zellen in fast allen Organen aus, sodaß es heutzutage nicht mehr schwer ist, auf Grund der morphologischen Veränderungen die Diagnose zu stellen, schwieriger jedoch gestaltet es sich, wenn man versucht, auf die Genese dieser Zellen, die wir analog den Gaucher-Zellen als Niemann-Pick-Zellen (NPZ) bezeichnen, vom morphologischen Gesichtspunkte aus einzugehen, ohne funktionell biologische Beziehungen einzelner Zellkategorien zu berücksichtigen, die sich aus vitalen Speicherungsexperimenten herleiten lassen.

Vorweg sei bemerkt, daß der Begriff der NPZ. und der NPZ.-Bildung zu Verwechslungen Anlaß geben kann. So soll als NPZ. nicht die Zelle bezeichnet werden, deren innere Struktur wohl durch die Aufnahme von Lipoiden verändert, die aber in Lage und Form ohne weiteres zu

einer spezifischen (differenzierten) Zellkategorie zu rechnen ist, und als NPZ.-Bildung nicht die inneren strukturellen Veränderungen einer Zelle, die trotz der Speicherungsvorgänge keine wesentliche Form-, Lage- und Größenänderung vornimmt und deshalb ihre spezifische Eigenart behält. Wir betrachten als NPZ. die Zelle, die als neue Zellspezies in Organen und Geweben zu finden ist, und als NPZ.-Bildung die Vorgänge an Zellelementen, die sich unter zunehmender Lipoidspeicherung in Wachstumsvorgängen und Entwicklungsfähigkeiten äußern.

Das hervorstechendste Merkmal der NPZ. ist die völlig gleiche Strukturzeichnung ihres Protoplasmaleibes bei der Malloryfärbung. Das Protoplasma wird von äußerst dünnen Linien durchzogen, die sich zu einem zarten Netzwerk unregelmäßiger, polygonaler Maschen vereinigen. Häufig findet man anstatt der Maschen runde, vakuoläre Räume von stark wechselnder Größe, sie erfüllen diese Zellen aber niemals derart, daß nicht noch an einigen Stellen die maschenartige Struktur zum Vorschein kommt. So erhält diese Zelle ihr charakteristisches wabig-schaumiges Aussehen, dem sie auch ihren Namen als Waben- oder Schaumzelle verdankt. In Weigertscher Haematoxylin-van Gieson-Färbung erscheinen die NPZ. leicht schmutzig grauweiß, zuweilen von dunkleren, dichteren graubläulichen Wolken durchsetzt, auch schonmal, aber nur in Celloidin eingebettenen Schnitten, tritt eine graugrünliche Tinction hervor; in Eosinfärbung nimmt das Protoplasma eine eben rötliche Farbe an, in Mallory erscheint es bläulich verwaschen, nach Bielschowsky's Silbermethoden wolkig grau, oft mit feinstem Silberstaub ausgefüllt. So einheitlich die innere Struktur ist, so ist auf der anderen Seite die äußere Form der NPZ. vielen Variationen unterworfen. Man trifft sie rund an, oval oder polyedrisch, man findet sie als längliche oder spindlige Zelle je nach ihrer Lage, Umgebung und ihrem Entwicklungsstadium. Man erkennt, daß ihre Form ganz den Verhältnissen angepaßt sein kann. Meist stellt sie sich als ein abgeschlossenes Gebilde dar, das sich von der Umgebung durch eine deutlich sichtbare Zellmembran abhebt, sehr oft vermißt man jedoch einen eigentlichen Zellabschluß, und die wabige Protoplasmastruktur verliert sich ohne Grenze im benachbarten Gewebe. Vielgestaltig ist auch der Kern der NPZ., meist ist es ein einziger, liegt fast immer exzentrisch, in den allerwenigsten Zellen befinden sich mehrere Kerne. Die Kernform kann rund, oval, sein Aussehen blaß sein mit deutlichen chromatinen Par-

tikelchen und Nukleolen, andrerseits ist er auch runzelig, zerknüttert und derart dicht, daß man keine Einblicke in seine Struktur tun kann. Im Verhältnis zur Zellgröße ist der Kern stets klein zu nennen. Das oft zu beobachtende Fehlen der Kerne dürfte auf die enorme Zellgröße zurückzuführen sein, so daß die Kerne nicht immer in der Schnittfläche zu liegen kommen. Hier und da kann man eine Phagocytose der NPZ. beobachten, indem Erythrocyten in ihnen eingeschlossen sind. Mitosen oder amitotische Teilungen sahen wir nicht. Einige histochemischen Lipoidnachweismethoden gaben positiven Ausfall. In Scharlach-Rot und Sudan III erscheinen die Zellen staubförmig, feintropfig bis mittelgroßtropfig bräunlichrot bis dunkelbraunrot tingiert; in Weigertscher Markscheidenfärbung blauschwarz, ebenso nach Lorrain-Smith-Dietrich; Nilblau, Ciaccio und Fischler waren negativ; nirgendwo fand man doppelbrechende Substanzen in ihnen; die Eisenreaktion gab überall negativen Ausfall.

Die histogenetische Ableitung dieser Zellen gestaltet sich unter Umständen sehr schwierig, da die Organe derart verändert sind, daß man meist wohl ausgebildete NPZ. zu Gesicht bekommt, ihre stufenweise Entwicklung jedoch seltener zu verfolgen ist; deshalb ist man oft genug gezwungen, seine Rückschlüsse nur aus der Lage und Anordnung und aus der Kenntnis ähnlicher Verhältnisse zu schließen.

In der Milz hat man nach den Untersuchungen einiger Autoren als Ursprungsstätten der NPZ. die Retikulumzellen anzusehen, und zwar beteiligt sich an der Produktion der Lipoidophagen sowohl das Retikulum der Pulpastränge, als auch das der Malpighischen Körperchen. Unsere Untersuchungen kommen zu ähnlichen Resultaten, daß in den Retikulumzellen in erster Linie die Mutterzellen zu suchen sind, daß aber außer ihnen noch andere Zellen in der Milz als genetischer Ursprung betrachtet werden müssen. Ein direkter Uebergang von Retikulumzellen zu den ausgebildeten Schaumzellen läßt sich zwar in den Pulpazellen nicht mehr darstellen, aber man hat hin und wieder Gelegenheit vakuoläre oder wabige Zellgebilde zu sehen, die als Uebergangsstufen zu bewerten sind. Es sind dieses längliche spindlige, gelegentlich ausgebuchtete und mit Protoplasmafortsätzen ausgekleidete Zellen, die zwischen den NPZ. liegen und in engster Berührung mit den Retikulumfasern stehen. Der Verlauf der Retikulumfasern allein deutet gewissermaßen auf ein inniges Verhältnis hin. Die Fasern des retikulären Netzes laufen zwischen den NPZ. her, sie fest einschließend,

immer dicht an die Zellkontur gebunden, oft mit ihr verschmolzen, auch schon mal mehrere Zellen als Gruppe zusammenfasesnd. Die enge Abhängigkeit von Schaumzellen und Retikulum läßt sich leicht und anschaulich zur Darstellung bringen, wenn man durch einen geringen Druck auf das Deckglas das Gewebe leicht auseinander drängt. Die kleinzelligen Elemente, Erythrocyten und Lymphocyten, sowie auch einzelne abgerundete große Schaumzellen schwemmen ab, während die kleineren, unregelmäßiger gestalteten mit dem Retikulum mehr oder weniger fest verbunden bleiben. Sie geben unbedingt den Anschein, als seien sie etwas Zusammengehörendes. Trotz dieser geringen Hinweise hat man allgemein die Retikulumzellen der Pulpa als Ursprungsstätten angenommen, und sie dürften auch mit Recht als solche angesprochen werden, hat man doch in dem Retikulum der Malpighischen Körperchen ein Analogon; man findet die nämlichen Bilder, aber es ist eine deutliche Ableitung noch möglich. Die zellige Natur des Retikulums kommt hier zum Ausdruck, indem die gewöhnlich schlecht sichtbaren Retikulumzellen zu großen eigenartigen Gebilden werden, zu weitverzweigten Formen, konkav bogenförmigen Umrissen mit pseudopodienartigen plasmatischen Fortsätzen, durch die sie mit ähnlichen Zellkörpern oft in Verbindung stehen. In dem Protoplasma dieser Zellen zeigt sich eine allmähliche steigende feinste Vakuolisation, so daß in den weiter vorgeschrittenen Entwicklungsstadien, wo die Zellen beginnen, sich aus dem syncytialen Verband zu lösen und abzurunden, die Vakuolisation ziemlich ausgesprochen und die wabige Struktur deutlich erkenntlich ist; dabei ist wohl anzunehmen, daß die kleinsten Vakuolen zu größeren zusammenfließen. Gleichzeitig mit der Bildung und dem Größerwerden der Zelle geht ein Wachstum und eine Umformung des Kernes einher.

Wie schon eingangs betont wurde, sehen wir die Retikulumzellen nicht als einzige Ursprungsstätte der NPZ. in der Milz an, denn wir können eine stufenweise Entwicklung derselben auch aus den Bindegewebshistiocyten der arteriellen Wandschichten beobachten. Von vornherein ist bei Betrachtung der Milzschnitte auffällig, daß einige Arterien eine Aufsplitterung ihrer Wandschichten zeigen, die auf dem Querschnitt eine schießscheibenähnliche Lage zu ihrem Lumen einehmen; die Zwischenräume werden durch Schaumzellen ausgefüllt. Bei genauer Untersuchung findet man dicht an den innersten Schichten kleine uncharakteristische Zellen mit dunklem zerknütterten Kern, die unter Größenzunahme zu vakulären Zellen wer-



Abb. 11. Entwicklung der Schaumzellen aus den Adventitialzellen einer Arteriole der Milzpulpa (Mallory, Vergr. 400fach).

den und sich allmählich vom Zentrum abschieben. Die so entstandenen Schaumzellen bilden oft ein abgeschlossenes Areal, das sich von der Umgebung durch einen geschlossenen Faserring abhebt (Abb. 11). Zu erwähnen ist, daß wir diese adventitielle Genese der Schaumzellen nicht an allen Arterien beobachten können, aber fast immer finden wir eine derartige Entwicklung an den sogenannten Zentralarterien der Malpighischen Körperchen. Es erscheint deshalb sehr möglich, daß die früher schon erwähnten Farbunterschiede bestimmter, durch ihre Lage hervorgehobener Schaumzellgruppen, die bei den Lipoidfärbemethoden unschwer zu erkennen sind, eben in diesen zwei genetisch verschiedenen Ausgangspunkten der Schaumzellen ihre Erklärung finden. Die Beteiligung der Sinusendothelien ist nicht erwiesen, aber es ist unbestreitbar, daß etliche Formveränderungen an ihnen wahrzunehmen sind, und daß sie gelegentlich feinste lipoide Tröpfchen speichern.

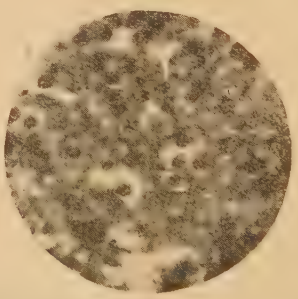

Abb. 12. Entwicklung der Schaumzellen aus den Retikulumzellen in einem Lymphknoten, a = „hypertrophierende" Retikulumzelle (Mallory, Vergr. 850fach).

Sieht man von der Ausdehnung der Veränderungen in den Lymphknoten ab, so findet man noch immer

bedeutende Unterschiede zu der Milz in den vielen schon erwähnten varianten Formen und Größen der Schaumzellen selbst. Es ist unbedingt das eindruckvollste Zeichen, daß die Lymphknoten erst dann an dem Krankheitsprozeß größeren Anteil nehmen, wenn er in der Milz schon vollständig ausgebildet ist, da man in denselben noch das Wachstum der Schaumzellen Schritt für Schritt verfolgen kann. Es hält nicht schwer, sie von den syncytialen Retikulumzellen abzuleiten. Mit allmählicher Größenzunahme der Retikulumzellen geht eine steigende Vakuolisation der Zellen einher, die noch lange Zeit hindurch, auch wenn sie schon die Größe einer ausgebildeten NPZ. erreicht haben, in syncytialem Verbande verbleiben können (Abb. 12). Durch die plasmatische Verbundenheit der Zellen entstehen die verschiedensten Zellkonturen. In den späteren Stadien lösen sich die Zellen aus dem Verbande, runden ab und liegen nun frei wie die Lymphocyten in dem Maschennetz des Retikulums. Die enge Zusammengehörigkeit von Retikulum- und Schaumzellen kommt wie in der Milz deutlich zur Geltung. So kann man an Hand der fortlaufenden Stadienentwicklung die NPZ. als von dem Retikulum herrührend betrachten, und zwar beteiligt sich an der Bildung sowohl das Retikulum der Markstränge und Lymphfollikel als auch das der Sinus (Abb. 4). Unerwiesen bleibt auch hier die Beteiligung der Sinusendothelien. Es ist um so rätselhafter, da die Sinusendothelien sich in Gewebskulturen, wie auch in Speicherungsversuchen ebenso verhalten wie die Retikulumzellen, oft sogar noch schneller aktiviert werden. Die Ansicht Maximows, die Sinusendothelien nehmen an der Bildung der großen spezifischen Zellen nicht teil, weil die Noxe in den Lymphknoten nicht mit der Lymphe zugebracht, sondern durch die Retikulumzellen selbst ausgearbeitet wird (z. B. Morbus Gaucher), läßt sich u. E. für diese Erkrankung nicht anwenden. Da man eine Erklärung hierfür nicht findet, muß man sich mit der Tatsache begnügen, daß die Elemente des retikulo-endothelialen Systems auf verschiedene Reize auch wechselnd reagieren könen (Mandlebaum, Downey, Bloom und Maximow).

Im Knochenmark liegen die Verhältnisse ähnlich wie in den Lymphknoten, auch hier ist die Entwicklung der Schaumzellen aus den Retikulumzellen in gleicher Weise festzustellen.

Histogenetische Untersuchungen nach den Bildungsstätten der Schaumzellen in der Leber sind mit den größten Schwierigkeiten verbunden, da der Krankheits-

prozeß meist schon sein Höchststadium erreicht hat, wenn die Fälle zur Beobachtung kommen. Bloom sieht in den Kupfferschen Sternzellen und Kapillarendothelien die Matrix der NPZ.; die französischen Autoren (Corcan, Oberling und Dienst) räumen außer diesen auch den Leberzellen die Möglichkeit einer Umwandlung ein, Pick erweitert die Bildungselemente noch dazu auf die Endothelien der Leberarterien und Lebervenen. Wir nehmen den Standpunkt ein, daß in erster Linie den Kupfferschen Sternzellen und diesen identischen Kapillarendothelien, in zweiter Linie jedoch den perivaskulären Bindegewebshistocyten in der Leber eine Bildungsmöglichkeit zukommt. Schon bei Betrachtung unserer Leberschnitte konnten wir einige Unterschiede zu den Befunden anderer Autoren konstatieren. Als hervorstechendste Abweichung ist die ausgesprochen zentrolobuläre Ansammlung von Massen von Schaumzellen anzusehen, die in Schnitten, behandelt nach den Lipoidfärbemethoden, am deutlichsten zur Geltung kommt (Abb. 6); zugleich zeigt sich an diesen Schnitten eine deutliche Läppchenzeichnung durch langgestreckte Reihen hervorgehobener Schaumzellen, die im periportalen Gewebe liegen, ein Gegensatz zu den mit van Gieson behandelten Schnitten, wo durch die Färbung des Bindegewebes oft genug eine pseudolobuläre Aufteilung eines Bezirkes zu beobachten ist. Die Lage der NPZ. im interlobulären Bindegewebe gibt eindeutige Hinweise auf die adventitielle Genese der letzteren, zumal in der Adventitia der Gefäße und Umgebung derselben eine stufenweise Entwicklung zu verfolgen ist. Ebenfalls ist in der netz- und strahlenartigen Vermehrung des perivaskulären Bindegewebes der Zentralvene und der zentralen Lage besonders färbbarer Schaumzellen eine genetische Beziehung dieser Zellen zu den Adventitialzellen ableitbar; deshalb müssen wir nach unserem Befunde annehmen, daß die adventitiellen Histocyten nächst den Kupffer-Zellen und Kapillarendothelien auch an dieser Stelle hervorragend an der Schaumzellbildung beteiligt sind. Wo aber die Grenze zu ziehen ist, zwischen perivaskulärer (Zentralvene) und endothelialer (Leberkapillaren) Herkunft oder Bindegewebsneubildung und kollagener Imprägnation der Gitterfasern, läßt sich nicht entscheiden. Einen direkten Uebergang von Leberzellen zu den NPZ. möchten wir bezweifeln, ohne jedoch die Möglichkeit abzustreiten, daß die Leberzellen bei zunehmender Lipoidspeicherung den NPZ. sehr ähnlich werden können. Eine Genese der Schaumzellen aus den Endothelien der größeren Gefäße konnten wir nicht beobachten.

Die Schaumzellen in den Lungengefäßen und -kapillaren werden meist auf dem Blutwege dorthin verschleppt. Die Anschauung Blooms, daß ein großer Teil von ihnen freie Makrophagen, herrührend von den zirkulierenden Agranulocyten sind, mag zutreffen, denn auch wir sahen einige gering vakuoläre Zellen von wenig größeren Ausmaßen und Formen der gewöhnlichen Lymphocyten. Der Ansicht der endothelialen Herkunft können wir uns nicht anschließen, wir konnten keine Umwandlung der Gefäß- oder Kapillarentdothelien in große Schaumzellen beobachten. Die NPZ. innerhalb der Alveolarwände und teils auch -räume sind in genetische Beziehung zu den Ortshistiocyten der Lunge zu setzen, Zellen, die mit den von Lang als eigentümliche, undifferenzierte embryonale Elemente beschriebenen Septumzellen identisch sind. Diese Ansicht vertritt auch Bloom, der die Arbeiten Langs bestätigen konnte. Die Schaumzellen im peribronchialen Bindegewebe lassen sich teils ohne Schwierigkeit von den adventitiellen Zellen der Arterien und Venen herleiten, teils dürften sie zu den Septumzellen zu rechnen sein. Schwierig jedoch ist es, sich zur Frage der Alveolarepithelien zu äußern; Lang erkennt keine Alveolarepithelien an, sondern er hält sie für Septumzellen, die unter physiologischen Verhältnissen in mehr



Abb. 13. Schaumzellen in den Alveolen, in den Septumwänden und eine kleine Schaumzelle in einer Kapillare der Lunge (Mallory, Vergr. 400fach).

oder minder aktiviertem Zustande in der Alveolarwand liegen. Wir wollen zu dieser allgemeinen Frage keine Stellung nehmen, sondern nur darauf hinweisen, daß nach unserer Ansicht die sogenannten Alveolarepithelien früher aktiviert und zu großen Schaumzellen werden als die Histiocyten in den Septen; deshalb kann man oft dort, wo die Alveolen zwar schon vollständig von Schaumzellen ausgefüllt sind, noch keine Veränderungen an den Septumwänden wahrnehmen.

Ebenfalls kompliziert gestaltet sich die Frage nach der Herkunft der Schaumzellen in den Glomeruli. Die Meinungen gehen hier sehr auseinander. Pick, Corcan, Oberling und Dienst sehen in den Endothelzellen der Kapillaren die Ursprungsstätten, während Bloom dagegen die Schaumzellen für eingeschwemmte freie Makrophagen der zirkulierenden Agranulocyten hält. Der Ansicht der endothelialen Genese stehen wir aus gleichem Grunde ablehnend gegenüber, wie ihn auch Bloom angibt, denn auch uns erscheint es sehr zweifelhaft, daß nur den Endothelien der Glomeruluskapillaren die Fähigkeit einer Schaumzellbildung zukommen soll, während wir sie sonst den Gefäß- und Kapillarendothelien des Körpers — ausgenommen die Kapillarendothelien der Leber, die im Grunde genommen nur den Namen mit diesen Zellen gemeinsam haben — absprechen müssen. Die Möglichkeit einer Einschwemmung an und für sich ist nicht zu bestreiten, doch glauben wir, daß diese Art der Herkunft der NPZ. im Glomerulus nur in den seltensten Fällen zutreffen mag. Wir sahen wenigstens niemals Schaumzellen im Vas afferens, wo sich doch eigentlich die Schaumzellen vor ihrem Eintritt in die Kapillarschlingen zunächst festsetzen müßten infolge des geringen Querschnittes der letzteren im Vergleich zum Umfange der NPZ. selbst. Unsere Ansicht ist vielmehr, daß die Schaumzellen im Glomerulus extrakapillär gelegen sind, und daß in den Deckzellen der Glomerulusschlingen die Ursprungsstätten zu suchen sind. Auf den ersten Blick nimmt man wohl an, die NPZ. lägen im Gefäß, man wird noch dadurch bestärkt, daß sie fast stets von einer Faserwand umhüllt sind. Bei genauer Beobachtung muß man sich aber derart revidieren, daß der Faserring keine geschlossene Einheit bildet, sondern aus zahlreichen Linien besteht, die tangentenähnlich die Zelle begrenzen. So kommt auch oft der mehr eckige Umriß der Zelle zustande, der aber nur durch die umliegenden, die Schaumzelle komprimierenden Kapillarschlingen bedingt ist. Betrachtet man eine nahe dem Rande gelegene Schaumzelle, so wird man häufig genug diese Fasergrenze an der Peripherie des Knäuels vermissen. Daß diese Schaumzellen von den Deckzellen herzuleiten sind, vermag man an sehr dünnen Schnitten zu verfolgen. Im großen und ganzen bleiben die Deckzellen klein, mit relativ großem Kern, das Protoplasma erscheint bei Malloryfärbung verwaschen blau. Hin und wieder beobachtet man Deckzellen, die um das Zwei- und Dreifache vergrößert sind; das Protoplasma derselben zeigt jedoch eine mehr



Abb. 14. Schnitt aus der Niere (Mallory, Vergr. 850-fach). Größenzunahme der Schlingendeckzellen mit beginnender Vakuolisation des Zillplasmas.

oder minder feinwabige Struktur (Abb. 14), die sich in nichts von der der Schaumzellen unterscheidet, so daß wir es für berechtigt halten, die Schaumzellen als große Deckzellen aufzufassen, um so mehr, als auch der Kern derselbe geblieben ist. Des weiteren wird diese Art der Genese noch durch die Beobachtung freier Schaumzellen im Kapselraum gestützt. So erklärt sich auch der Befund von freien Schaumzellen in den Harnkanälchen, die vor den Kanälchenabschnitten mit vakuolisierten Epithelien liegen, sie stellen also demnach abgeschwemmte große Deckzellen dar. Etwaige Einwände, es handle sich doch um fetthaltige Harnkanälchenepithelien, weisen wir noch mit der Begründung zurück, daß wir in keinem Schnitt eine derartig intensiv gefärbte Harnkanälchenepithelie im Zellverband haben beobachten können, die den erwähnten freien Schaumzellen in der Art ihrer Verfettung ähnlich ist; ebenso entspricht der seltene Befund von freien Schaumzellen dem geringen Vorhandensein im Glomerulus.

Indem wir in den Deckzellen der Glomerulusschlingen den genetischen Ursprung der NPZ. erblicken, räumen wir ihnen eine gewisse Sonderstellung ein, ohne sie aber wie von Möllendorff, Volterra, und Bargmann als reine adventitielle Zellen betrachten zu wollen, einer Ansicht, wodurch die genetisch zusammengehörenden Deckzellen des parietalen wie visceralen Blattes von einander getrennt werden. Randerath prägte den Namen Glomerulothel für die Deckzellen, er betont mit dieser Bezeichnung die notwendige Abtrennung von dem Begriff des Epithels. Denn es ist unbestreitbar, daß diesen Zellen besondere funktionelle Eigenschaften zukommen. Wir erinnern an die Befunde von v. Möllendorff mit vitaler Trypanblaufärbung an Kaltblüter und Mäuse-

nieren, desgleichen an die Befunde Glasunows an mit Trypanblau vitalgefärbten Meerschweinchen; beide beobachteten feinste Farbstoffpartikelchen in den Schlingendeckzellen, letztere sogar bei genügend langer Dauer des Versuches auch in den Zellen des parietalen Blattes. Kuczynski und Randerath sahen eine Erythrophagie der Schlingendeckzellen. Wir nehmen deshalb an, daß die Deckzellen (Glomerulothel Randerath) in funktioneller Beziehung sich den Zellen des Histiocytensystems unter gewissen Umständen ähnlich verhalten können.

Wie auch von anderen Autoren betont wird, läßt die enorme Ausbreitung der Veränderungen in den Nebennieren ein exaktes Erkennen der Ursprungsstätte nicht zu. Suchte man bisher die Mutterzellen ausschließlich im Mark, so möchten wir jedoch auch ein Augenmerk auf die physiologische Umbauschicht der primären Retikularis richten, einer Schicht, die unter normalen Bedingungen speichernde mesenchymale Elemente enthält und in der unter pathologischen Verhältnissen ein gehäuftes Auftreten dieser Zellen zu beobachten ist (Paunz). Nach dem mikroskopischen Befund hat sich in unseren Präparaten der Umbau noch nicht vollständig vollzogen, wie es dem Alter des Kindes entsprechen sollte. Die Verzögerung des Umbauprozesses kann nach unserer Anschauung sehr wohl durch die pathologischen Veränderungen, eventuell durch eine erhöhte Aktivierung der speicherfähigen Elemente dieser Schicht bedingt sein.

Die Schaumzellen in dem interlobären Bindegewebe des Pankreas lassen sich ohne weiteres zu den adventitiellen Histiocyten rechnen; auch die Schaumzellen in den erwähnten Langerhans'schen Inseln kann man von den Adventitialzellen Schritt für Schritt herleiten. Der Schaumzellbefund in eben diesen beiden Langerhans'schen Inseln erklärt sich dadurch, daß größere Arteriolen mit der Schaumzellmatrix in ihrer unmittelbaren Umgebung lagen. Lubarsch nimmt an, daß in der Bauchspeicheldrüse sich ein retikulärzelliges intraparenchymatöses Stützgerüst befindet, das sich zwischen den Drüsenläppchen erstreckt, besonders die zahlreichen Blutgefäße der Langhans'schen Inseln begleitet, und dessen Zellen sich ähnlich verhalten wie die Sternzellen der Leber. Es soll von unserer Seite nicht bestritten werden, daß die Schaumzellen innerhalb der Langerhans'schen Inseln von diesen Zellen herrühren können, zumal auch die Ausbreitung der Schaumzellen, wie früher betont, zwischen endokrinen, weiterhin aber auch exokrinen Drüsen verläuft.

Die Mutterzellen blieben dementsprechend mesenchymale, nächst den Gefäßen gelegene Elemente, so daß unsere Anschauung der adventitiellen Genese sich von dieser nicht weit entfernt.

Die ausgedehnte Schaumzellinfiltration in der Thymus unseres Falles erlaubt es nicht, irgendwelche genetische Beziehungen aufzuschließen. Wir können weder von einer bevorzugten Lage, noch Anordnung sprechen, da praktisch genommen das ganze Gewebe der Thymus derart von Schaumzellen durchsetzt ist, daß eine Schaumzelle dicht neben der anderen liegt. Wohl können wir die Angabe Blooms bestätigen und die Schaumzellen des Interstitiums von denen der drüsigen Partie rein äußerlich unterscheiden, nur ein Hinweis auf den verschiedenen genetischen Ursprung. Es ist ohne Zweifel anzunehmen, daß die Schaumzellen des Interstitiums den Bindegewebshistiocyten nahe stehen. Eine Klärung der Genesefrage bezüglich der Schaumzellen im drüsigen Parenchym wird nur den jüngsten zu beobachtenden Fällen vorbehalten sein, sie könnten die Antwort bringen, ob die Schaumzellen von epithelialen oder mesenchymalen Retikulum der Thymus herzuleiten sind.

Es ist auffällig an Hodenpräparaten, daß nicht an allen Schaumzellen des Interstitiums die Lipoidreaktion positiv ausfällt, trotzdem diese Zellen den reagierenden Zellen an Größe nicht nachstehen. Die beiden Schaumzellarten, die sich durch die Verschiedenheit der Kerne auszeichnen, lassen keine Unterschiede in der Art ihrer Verfettung erkennen. Beide nehmen an der Speicherung teil. Irgendwelche Beziehungen der speichernden Zellen zu den Gefäßen, Drüsenschläuchen oder zum Bindegewebe lassen sich nicht feststellen, da die Zellen wahl- und regellos im Interstitium anzutreffen sind. Es dürfte aber immerhin anzunehmen sein, daß die speichernden Schaumzellen den Bindegewebshistocyten des Hodens genetisch nahe stehen, teilweise vielleicht auch speichernde Zwischenzellen sind.

Eindeutig ist die NPZ. Genese wiederum im lockeren Bindegewebe; meist ist zwar schon bei der Besprechung der Organe auf die Genese dieser Schaumzellen eingegangen worden. Es hat nirgends schwer gehalten, sie zu den ruhenden Wanderzellen (Maximow) oder diesen gleichzustellenden Adventitialzellen herzuleiten. Auch die Schaumzellen der Bindegewebsschicht der Haut gehören zu dieser Zellkategorie, sie klassiffizieren sich durch den für die ruhende Wanderzelle typischen dunklen, unregelmäßigen Kern mit den groben unregelmäßig zer-

streuten Chromatinteilchen; meist bevorzugen sie sogar eine perikapilläre Lage. Die Fibroblasten heben sich überall deutlich von ihnen ab. Wo sich sonst noch im Körper mit Ausnahme des Nervensystems und der Aorta Schaumzellen finden, da ist im allgemeinen die Herleitung von den Ortshistiocyten oder Adventitialzellen nicht allzu schwer.

Nach den vorliegenden Untersuchungen und aus den bisherigen Untersuchungen anderer Autoren ist als gesichert die Genese der Schaumzellen aus den zelligen Elementen des Retikulums der Milz, der Lymphknoten und auch des Knochenmarks zu betrachten. Als neues Moment konnten wir die Genese der NPZ. in der Milz aus den adventitiellen und periadventitiellen Zellen der Arteriolen sowohl die der Pulpa als auch der Malpighischen Körperchen hinzufügen.

Matrix der NPZ. in der Leber sind die Kupfferschen Sternzellen und Edothelien, eine grundsätzliche Trennung dieser beiden Zellen ist nicht durchführbar, da bei genügend hoher Speicherung sich die ersten aus den letzteren rekrutieren (Maximow), die Verschiedenheit der Zelle also nur ein wechselnder funktioneller Zustand (Schilling, Pfuhl) ist; weiterhin sind an der Schaumzellbildung in der Leber in ganz hervorstechender Weise die perivaskulären und adventitiellen Bindegewebshistiocyten beteiligt und zwar sowohl die der Zentralvenen als auch die des periportalen Bindegewebes.

Als Ursprungsstätten der NPZ. sind in den Lungen die Septumzellen Lang und sogenannte Alveolarepithelien anzusehen, in den Glomeruli die Schlingendeckzellen.

Die Histiocyten des Bindegewebes nehmen überall regen Anteil an der Bildung der Schaumzellen, in einzelnen Organen sogar geben sie die einzigen Ursprungsstätten ab. Wenn wir des öfteren den Namen „Adventitialzelle" oder „adventitielle Zelle" gebrauchten, so soll dieser Zellart keine generelle Sonderstellung eingeräumt werden, wir verstehen darunter die perivaskulär gelagerte ruhende Wanderzelle (Maximow) oder Histiocyt (Kiyono), wir weisen damit nur auf die Lage dieser Zelle in bezug auf die Genese der Schaumzellen hin.

Die Endothelzellen der Gefäße können wir als Ursprungsstätten der NPZ. nicht anerkennen, wir stehen mit dieser Anschauung im Gegensatz zu einigen Autoren. Wir begründen unsere Ansicht dahingehend, daß wir nie das Größerwerden einer Endothelzelle haben sehen können, also die Vorbedingung zur Bildung einer freien Schaumzelle, infolgedessen können wir auch nicht annehmen, daß

die freien Schaumzellen im Lumen der Gefäße von den Endothelzellen herrühren. Die Endothelzellen der Gefäße sind schon ausdifferenzierte Zellen, die keine Entwicklungspotenzen im Sinne der Histiocyten mehr besitzen.

Völlig ungeklärt ist noch die Frage der genetischen Herkunft der NPZ. im Parenchym der Thymus und im Mark der Nebennieren. Ihre Beantwortung wird immer in der enormen Ausbreitung des Prozesses Schwierigkeiten finden.

So regellos verstreut diese speichernden Elemente im ganzen Körper zu liegen scheinen, man wird immerhin eine gewisse Systematik feststellen können, wenn man diesen pathologischen Speicherungsprozeß, als den sich im Grunde genommen die ganze Erkrankung darstellt, mit experimentellen Speicherungen oder Vitalfärbungen vergleicht. Es sind zumeist dieselben Zellen, die auf Grund gleicher oder ähnlicher biologisch funktioneller Eigenschaften in Experimenten zu einem Zellstamm oder Zellsystem zusammengefaßt worden sind; z. B. dem retikuloendothelialen Apparat Aschoff's, dem Histiocytensystem Aschoff-Kiyono's oder dem Makrophagensystem Lubarschs. Letzterem System dürfte diese Affektion noch am nächsten stehen, da es nicht an die Zellen mesodermaler Abkunft gebunden ist, sondern sich ebenfalls auf speicherfähige Zellen ektodermaler Abstammung erstreckt. Nur wenige Zellen, die sich auch aktiv, einige (z. B. Leberzellen) auch im höchsten Maße beteiligen, lassen sich nicht in eines dieser Systeme einreihen. Um so unverständlicher bleibt es dann, daß andere Zellen (Sinusendothelien der Milz und der Lymphknoten), die noch dem engsten umgrenzten System angehören, sich außerhalb ihrer Gruppe stellen. Trotz aller Anerkennung eines Systems muß man jedoch jeder einzelnen Zellkategorie innerhalb einer Gruppe eigene Sonderheiten zubilligen. Man sollte auch deshalb auf einen Parallelismus zwischen Krankheit und Experiment verzichten, denn pathologisch endogene und experimentell exogene Speicherung sind als zwei grundsätzlich verschiedene Momente aufzufassen.

Die in den NPZ. zur Ablagerung kommende Substanz stellt sich durch den regelmäßig positiven Ausfall der Lorain-Smith-Dietrich- und Weigert'schen-Markscheiden-Färbung oder einer ihrer Variationen als ein Gemisch von Lipoiden dar, zu deren genaueren Spezifizierung die histochemischen Untersuchungsmethoden nicht geeignet sind. Mit Hilfe der quantitativen chemischen Organana-

lysen ist es gelungen, genauere Einblicke in die gespeicherte Substanz zu tun. Auf diesem Wege fanden Siegmund, Bloom und Kern, und Brahn und Pick folgende Zahlen:

	Siegmund	Bloom-Kern	Brahn-Pick
Gesamt-Lipoidgehalt	11,5	16	15,1
Cholesterin	1,14	1,93	1,39
Cholesterin-Ester	0,17	—	0,40
Lecithin	6,4	8,7	10,3

Auch von unserem Fall wurde Material zur Organanalyse verwandt. Die Untersuchungen sind noch nicht abgeschlossen, es wird in einer späteren Mitteilung darüber berichtet werden.

Es wurde früher schon darauf hingewiesen, daß die Schaumzellen verschiedener genetischer Herkunft sich mit den Lipoid- und Fett-Farbstoffen unterschiedlich färben, d. h. also, daß das Lipoidgemisch nicht in allen Schaumzellen einheitlich ist, sondern daß das Verhältnis der Lipoide untereinander nur in den Schaumzellen einer gleichen Matrix auch gesetzmäßig gleich ist. Diese Eigenart läßt sich am besten an den adventitiellen Schaumzellen verfolgen; man wird nämlich finden, daß sämtliche adventitiellen Schaumzellen aller Organe und Gewebe auch gleichen Farbton in Lipoid-, vor allem Sudanfärbung besitzen. Dieser eigenartige Befund dürfte wohl mit der Individualität der Zellen bezüglich ihres Stoffwechsels in Einklang zu bringen sein.

Die Aetiologie der lipoidzelligen Splenohepatomegalie vom Typus Niemann-Pick ist noch ziemlich unklar. Als feststehend dürfte zu betrachten sein, daß es sich um eine oft familiär auftretende Störung des Lipoidstoffwechsels handelt, die vorwiegend das weibliche Geschlecht befällt, eine Prädisposition für die jüdische Rasse zeigt und oft mit gewissen Mißbildungen (Perodaktylie, Mikrogyrie und Mongolen-Typ) und cerebralen Störungen (amaurotische Idiotie der Tay-Sachs'schen Form) verbunden ist. In den Mittelpunkt der Erkrankung stellt Pick „eine primäre Störung des Stoffwechsels, die zu einer Ueberladung des Blutes und der Gewebssäfte mit Lipoiden, insbesondere mit Phosphatiden führt". Das Ueberangebot der fremdartigen Stoffe aktiviert zunächst den gesamten Histiocytenapparat des ganzen Körpers, nach erschöpfter Speicherungsfähigkeit desselben zwingt der „Excess des Angebotes" auch die spezifischen Parenchyzellen Lipoide

aufzunehmen. Dieser Theorie stehen die der Dysfunktion der betroffenen Zellen gegenüber. Niemann denkt an eine sekundäre Einlagerung der lipoiden Stoffe, nachdem primär eine Schädigung der Zellen auf Grund irgend eines Reizes erfolgt ist. Siegmund sieht in der Unfähigkeit einer geordneten Verarbeitung und Abgabe das Wesen der Erkrankung. Corcan, Oberling und Dienst stellen die Leber in den Vordergrund des Leidens, indem sie eine falsche Leistung der Leberzellen für die Entstehung der Lipämie verantwortlich machen. Notwendig zur Ausbildung der Krankheit ist ihnen aber auch eine gleichzeitig konstitutionell bedingte Minderwertigkeit des histiocyteren Systems und des Parenchyms.

Von diesen Theorien kann bisher nur die Ansicht der französischen Forscher widerlegt werden; die Leber schaltet als Mittelpunkt der Krankheit aus, nachdem durch Hamburger's Untersuchungen die Leberfunktionsprüfung normale Werte ergab; auch dürfte die Beobachtung Blooms an seinem Falle C. von Bedeutung sein, daß die Leber erst dann an dem Krankheitsprozeß teilnimmt, wenn er in Milz, Lymphknoten und Thymus schon weit vorgeschritten ist.

Eine Stütze hat dagegen anscheinend die Theorie Pick's erfahren, indem wiederholt eine Erhöhung des Lipoidspiegels im Blute nachgewiesen werden konnte.

Ohne direkt zu diesen Theorien Stellung nehmen zu wollen, möchten wir doch auf eine Lücke in der Theorie Pick's hinweisen, die die Frage vollständig offen läßt, warum und weshalb es zu einer Stoffwechselstörung und damit zu einer Lipoidämie kommt. Diese Theorie genügt uns daher wohl als Erklärung für das Zustandekommen einer Lipoidspeicherung, gibt sie uns aber nicht über die auslösenden Momente der gesamten Krankheit. Man wird dem Kernpunkt der lipoidzelligen Splenomegalie vom Typus Niemann-Pick am nächsten kommen, wenn man diese Affektion als eine Konstitutionsanomalie betrachtet, die sich in einer Störung des Lipoidstoffwechsels manifestiert.

Literatur.

Abt, A. F. and Bloom, W.: Essential lipoid histiocytosis (Type Niemann-Pick). A congenital disturbance in lipoid metabolisme in infants associated with an splenohepatomegaly. Journ. americ. med. assoc. 90., 1928, 26., S. 2076.

Bargmann, W.: Zur Morpologie des Nierenglomerulus. Ztschft. f. Zellforschg. u. mikrosk. Anatomie 1929, Bd. 8, S. 765.

Bielschowsky, M.: Amaurotische Idiotie und lipoidzellige Splenohepatomegalie. Journal f. Psychologie und Neurologie, 1928, Bd. 36, Hft. 1 und 2.

Bloom, W.: Splenomegaly (Type Gaucher) an lipoid histiocytosis (Type Niemann) Americ. journal of patholog. 1., 1925, Nr. 6, pag. 596.

Derselbe: The histogenesisis of essential lipoid histocytosis (Niemann-Pick'sche Krankheit). Arch. of pathol., Bd. 6, 5., 1928.

Derselbe und Kern: Spleen from Gaucher disease and lipoid histiocytosis. The chemical analysis. Arch. of intern. med. 1927, 39., pag. 456.

Brahns und Pick, L.: Zur chemischen Organanalyse bei der lipoidzelligen Splenohepatomegalie typus Niemann-Pick. Klin. Wochenschrift. 1927, Nr. 50, pag. 2367.

Chalatow, S. S.: Bemerkungen zu den Arbeiten über die sogenannte experimentelle Cholesterinkrankheit der Kaninchen und anderer Tiere. Virch. Arch. 272, 1929, Hft. 3, pag. 691.

Corcan, P., Oberling, Ch., et Dienst, G.: La maladie de Niemann-Pick. Revue française de pédiatrie. 3., 1927, Nr. 6.

Dienst, N. und Hamperl, H.: Fall von lipoidzelliger Splenomegalie. Münch. med. Wochenschrift. 1927, 52., ppag. 2225.

Dieselben: Wiener klin. Wochenschrift. 1927, Nr. 45, pag. 1432.

Dietrich, A. und Siegmund, H.: Die Nebenniere und das chromaffine System. Handbuch der spez. pathol. Anatomie und Histologie. Bd. 8, 1926, pag. 951.

Glasunow, M.: Beobachtungen an den mit Trypanblau vitalgefärbten Meerschweinchen. 1. Mitteilung. Ztschft. f. Zellforschung und mikrosk. Anatomie. 6., 1928, pag. 773.

Hamburger, R.: Lipoidzellige Splenomegalie (Typus Niemann-Pick) in Verbindung mit amaurotischer Idiotie bei einem Mädchen von 14 Monaten. Jahrb. f. Kinderhlk. 1927, 116., pag. 41.

Herzenberg, H.: Die Skelettform der Niemann-Pick'schen Krankheit. Virch. Arch. Bd. 269, 1928, pag. 614.

Huebschmann, P.: Fremde Blutbeimengungen. Handbuch der speziellen pathologischen Anatomie und Histologie Henke-Lubarsch. Bd. 1, pag. 139.

Kern: Ueber den Umbau der Nebenniere im extrauterinen Leben. Dtsch. med. Wochenschrift. Nr. 21, 1911.

Kuczynski, M. H.: Von den ersten Anfängen und der Heilung der Glomerulonephritis. Krankheitsforschg. 1925, Bd. 1, pag. 287.

Lang, F.: Ueber Gewebskulturen der Lunge. Arch. f. experimentelle Zellforschung. 2., 1926, pag. 93.

Lederer, M.: Lipoidzell splenomegaly (Niemann). Arch. of patholog. Bd. 6, 1928, Nr. 1.

Lubarsch: Zur Kenntnis des Makrophagen (Retikulo-endothelialen) System. Verhdlg. d. deutsch. path. Ges. 18. Tag, 1921, pag. 63.

Lubarsch: Bemerkungen zur Arbeit H. Herzbergers über die Skelettform der Niemann-Pick'schen Krankheit. Virch. Arch. 269, Hft. 3, 1928, S. 823.

Maximow: Bindegewebe und blutbildende Gewebe. Arch. der mikrosk. Anatomie 1927, Bd. 2, 1. Teil, pag. 223.

Möllendorf von, Wilh.: Einige Beobachtungen über den Aufbau des Nierenglomerulus. Ztschft. f. Zellforschg. und mikroskopische Anatomie. 6., 1928, pag. 441.

Niemann, A.: Ein unbekanntes Krankheitsbild. Jahrb. f. Kinderheilkunde. Bd. 79, Hft. 1, 1914.

Paunz, T.: Ueber die Rundzellenherde der Nebenniere (ein Beitrag zur histolog. Bedeutung des makrophagen (retikuloendothelialen) Systems. Virch. Arch. Bd. 242, 1923, pag. 138.

Pick, L.: Ueber den Morbus Gaucher, seine Klinik, patholog. Anatomie und histio-pathogenetische Abgrenzung, insbesondere gegen die lipoidzellige Splenohepatomegalie. Med. Klinik, 1924, Nr. 40, 41, 44, 45, 50, 51. 1925 Nr. 12, 13, 14, 18.

Derselbe: Der Morbus Gaucher und die ihm ähnlichen Erkrankungen. Ergebnisse d. Inn. Mediz. u. d. Kinderhk. 1926, 29, pag. 519.

Derselbe: Ueber die lipoidzellige Splenohepatomegalie Typus Niemann-Pick als Stoffwechselerkrankung. Med. Klin. 1927, Nr. 39, pag. 14.

Derselbe und Bielschowsky: Ueber lipoidzellige Splenohepatomegalie (Typus Niemann-Pick) mit amaurotischer Idiotie. Klin. Wochenschft. 1927, Nr. 34, pag. 1631.

Randerath, E.: Ueber die Beteiligung der Glomeruluskapsel bei der diffusen Glomerulonephritis. Virch. Arch. d. 271, 1929, pag. 197.

Schiff, E.: Im Leben diagnostizierte lipoidzellige Splenohepatomegalie (Typus Niemann-Pick) bei einem 17 Monate alten Knaben. Iahrb. f. Kinderhlk. 1926, 112., pag. 1.

Siegmund: Lipoidzellenhyperplasie der Milz und Splenomegalie. Gaucher. Verhdlg. d. deutsch. path. Ges. 1921, pag. 59.

Thannhauser, S. I.: Lehrbuch des Stoffwechsels u. d. Stoffwechselkrankheit. München 1929. Verl. v. I. S. Bergmann.

Volterra, M.: Ueber die Struktur des Nierenglomerulus. Zschft. f. Zellforsch. und mikrosk. Anatomie. 1928, Bd. 7, pag. 135.

Westhues: Herkunft der Phagocyten in der Lunge. Ziegler-Beiträge. 1922, Bd. 70, pag. 223.

Zimmermann, K. W.: Ueber die Kupfferschen Sternzellen zum Endothel der Leberkapillaren beim Menschen. Ztschft. f. mikrosk. anato. Forschg. 1928, Bd. 14, Hft. 3—4, pag. 528.

Lebenslauf.

Geboren bin ich am 1. Oktober 1901 zu Duisburg, besuchte dort das Realgymnasium, nach Uebersiedlung meiner Eltern nach Düsseldorf absolvierte ich das Hindenburggymnasium, das ich mit dem Zeugnis der Reife verließ. S. S. 21 begann ich in Würzburg meine medizinischen Studien, bestand 1924 das Mediz. Vorexamen, anschließend studierte ich an der Medizinischen Akademie in Düsseldorf, wo ich auch im S. S. 26 das Mediz. Staatsexamen ablegte. Nach Ablauf des praktischen Jahres war ich zunächst Volontärarzt, später Assistent am Pathologischen Institut der Mediz. Akademie in Düsseldorf.